4

FACULTÉ DE MÉDECINE DE PARIS

625

née 1901 N°

THÈSE

POUR

E DOCTORAT EN MÉDECINE

Présentée et soutenue le jeudi 18 *juillet* 1901, *à* 1 *heure*

Par

LÉON GRIMAUD

né à Nantes,

YPERTROPHIE PARTIELLE CONGÉNITALE

DU CORPS

Avec Nœvus

Président : M. RAYMOND, *professeur.*

Juges { MM. CHANTEMESSE, *professeur.*
GLEY et VAQUEZ *agrégés.*

Le Candidat répondra aux questions qui lui seront faites sur les diverses parties de l'enseignement médical

PARIS

L. BOYER

IMPRIMEUR DE LA FACULTÉ DE MÉDECINE

15, rue Racine, 15

1901

625

THÈSE

POUR

LE DOCTORAT EN MÉDECINE

Digitized by the Internet Archive
in 2018 with funding from
Wellcome Library

https://archive.org/details/b30599799

FACULTÉ DE MÉDECINE DE PARIS

Année 1901 — N°

THÈSE

POUR

LE DOCTORAT EN MÉDECINE

Présentée et soutenue le jeudi 18 juillet 1901, à 1 heure

Par

LÉON GRIMAUD

né à Nantes,

HYPERTROPHIE PARTIELLE CONGÉNITALE DU CORPS

Avec Nœvus

Président : M. RAYMOND, *professeur.*

Juges { MM. CHANTEMESSE, *professeur.*
GLEY et VAQUEZ *agrégés.*

Le Candidat répondra aux questions qui lui seront faites sur les diverses parties de l'enseignement médical.

PARIS

L. BOYER

IMPRIMEUR DE LA FACULTÉ DE MÉDECINE

15, rue Racine, 15

1901

FACULTE DE MEDECINE DE PARIS

Doyen.	M. BROUARDEL
Professeurs	MM.
Anatomie	FARABEUF.
Physiologie	CH. RICHET.
Physique médicale	GARIEL.
Chimie organique et chimie minérale	GAUTIER.
Histoire naturelle médicale	BLANCHARD.
Pathologie et thérapeutique générales	BOUCHARD.
Pathologie médicale	HUTINEL. BRISSAUD.
Pathologie chirurgicale	LANNELONGUE
Anatomie pathologique	CORNIL.
Histologie	MATHIAS DUVAL
Operations et appareils	BERGER.
Matière médicale et pharmacologie	POUCHET.
Thérapeutique	LANDOUZY
Hygiène	PROUST.
Medecine légale	BROUARDEL.
Histoire de la médecine et de la chirurgie	N.....
Pathologie expérimentale et comparée	CHANTEMESSE
Clinique médicale	JACCOUD. HAYEM. DIEULAFOY DEBOVE.
Maladie des enfants	GRANCHER.
Clinique de pathologie mentale et des maladies de l'encéphale	JOFFROY.
Clinique des maladies cutanées et syphilitiques	FOURNIER.
Clinique des maladies du système nerveux	RAYMOND.
Clinique chirurgicale	TERRIER. DUPLAY. LE DENTU. TILLAUX.
Clinique ophthalmologique	PANAS.
Clinique des maladies des voies urinaires	GUYON.
Clinique d'accouchements	BUDIN. PINARD.
Clinique gynécologique	POZZI.
Clinique chirurgicale infantile	KIRMISSON.

Agrégés en exercice.

MM.			
ACHARD	DESGREZ	LEGUEU	TEISSIER
ALBARRAN	DUPRE	LEJARS	THIERY
ANDRE	FAURE	LEPAGE	THIROLOIX
BONNAIRE	GAUCHER	MARFAN	THOINOT
BROCA (AUG.)	GILLES DE LA TOURETTE	MAUCLAIRE	VAQUEZ
BROCA (ANDRÉ)	HARTMANN	MENETRIER	VARNIER
CHARRIN	HEIM	MERY	WALLICH
CHASSEVANT	LANGLOIS	REMY	WALTHER
DELBET	LAUNOIS	ROGER	WIDAL
		SEBILEAU	WURTZ

Chef des Travaux anatomiques M. RIEFFEL.

Par délibération en date du 9 décembre 179[illegible], l'Ecole a arrêté que les opinions emises dans les dissertations qui lui seront présentées doivent être considérées comme propres à leurs auteurs, et qu'elle n'entend leur donner aucune approbation ni improbation.

A MON PÈRE

MONSIEUR LE DOCTEUR GRIMAUD

Chevalier de la Légion d'honneur.

A MES PARENTS

A MES AMIS

A MES MAÎTRES

MESSIEURS LES PROFESSEURS DE L'ÉCOLE
DE MÉDECINE DE NANTES

MESSIEURS LES MÉDECINS ET LES CHIRURGIENS
DES HOPITAUX DE NANTES

A MONSIEUR LE DOCTEUR MIRALLIÉ
Médecin suppléant des hôpitaux de Nantes.

A MON PRÉSIDENT DE THÈSE

MONSIEUR LE PROFESSEUR RAYMOND

Médecin des hôpitaux
Membre de l'Académie de médecine
Officier de la Légion d'honneur

ADDENDUM

Au moment où nous mettions sous presse, nous avons remarqué dans la thèse de M. Thiollier 22 mai 1901, une observation intéressant notre sujet.

Il s'agit d'une enfant Marguerite G..., âgée de 20 mois soignée dans le service de M. Variot et présentant une hypertrophie assez marquée du membre inférieur droit. La circonférence de ce membre dépassait de 1 cent. 1/2 celle du côté opposé au niveau de la cuisse. La longueur du membre mesurait 3 centimètres de plus à droite qu'à gauche.

On s'était aperçu de l'inégalité des membres dès la naissance et la mère dit avoir eu aussi le membre inférieur droit plus volumineux que le gauche lorsqu'elle était jeune.

Il n'est pas question de nœvus. Cette observation comme on le voit ne change rien à nos conclusions.

HYPERTROPHIE PARTIELLE CONGÉNITALE

DU CORPS

Avec Nœvus

AVANT-PROPOS

Au moment où nous allions quitter l'Hospice général de Nantes, entrait dans le service de M. le docteur Mirallié, un homme atteint d'hypertrophie congénitale du membre inférieur gauche, de deux doigts de la main droite et de deux orteils du pied droit avec nœvus et varices.

Les recherches bibliographiques que nous fîmes alors sous la direction de notre maître pour élucider ce cas nous permirent de constater que notre observation différait en bien des points de celles antérieurement rapportées par les auteurs. C'est alors que l'idée nous vint d'en faire le sujet de notre thèse de doctorat.

Nous n'aurions jamais mené notre œuvre à bonne fin sans les conseils bienveillants et éclairés de M. le Dr Mirallié, et si notre thèse présente quelques détails intéressants, c'est à lui seul qu'en revient le mérite. Aussi, qu'il

veuille bien recevoir ici nos remerciements les plus sincères et l'assurance de notre profonde reconnaissance.

Au moment de terminer nos études nous tenons à remercier MM. les professeurs de l'Ecole de Médecine de Nantes, MM. les médecins et chirurgiens des hôpitaux de Nantes qui furent nos maîtres.

Ce n'est pas pour obéir à l'usage, mais pour répondre à nos sentiments intimes, que nous tenons à assurer ici de notre gratitude, M. le Dr Hervouet, professeur de clinique médicale, dans le service duquel nous fûmes externe et interne provisoire. Nous avons également rempli les fonctions d'interne dans le service du Dr Bertin et du Dr Malherbe, qui nous ont fait l'accueil le plus bienveillant et nous ont prodigué leurs conseils. Qu'ils reçoivent ici l'expression de notre sincère reconnaissance.

Pendant plus d'un an, nous fûmes aide à la clinique ophthalmologique de M. le Dr Teillais qui nous initia avec une complaisance inépuisable à l'étude des affections oculaires. Nous l'en remercions bien sincèrement.

Cet avant-propos serait incomplet si nous n'y formulions un souvenir d'amicale affection envers ceux qui depuis de longues années ont été nos amis dévoués ; j'ai nommé les Drs Labeyrie, Sabot et Lequyer.

C'est à l'obligeance de M. le Dr Allaire, chef du service d'électrothérapie à l'Hôtel-Dieu, que nous devons les radiographies qui illustrent notre thèse. Qu'il accepte nos sincères remerciements.

M. le professeur Raymond a bien voulu nous faire l'honneur de présider notre thèse. Qu'il reçoive ici l'assurance de notre respectueuse gratitude.

HISTORIQUE

C'est Isidore Geoffroy Saint-Hilaire qui, le premier, dans l'*Histoire générale des anomalies de l'organisation chez l'homme*, signale accessoirement l'anomalie qui fait le sujet de ce travail : « Une anomalie digne de quelque intérêt, dit-il, consiste dans le développement inégal des deux moitiés du corps, soit dans une, soit dans plusieurs régions, soit même dans toutes. On voit en effet chez quelques individus, un côté tout entier du corps, c'est ordinairement le droit, plus développé que l'autre ».

Il existe encore des cas isolés : Ceux de Foucher et Desvouges rapportés par Forster dans son *Traité des vices de conformation de l'homme*, ceux de Beck et Friedreich, une observation de John Adams dans *The Lancet* d'août 1858. Signalons encore les cas de Broca, Ollier, deux courtes communications de Chassaignac à la société de chirurgie.

En 1869 paraît le premier travail d'ensemble sur l'hypertrophie congénitale, le mémoire de MM. Trélat et Monod publié dans les *Archives générales de médecine*. Ces auteurs remarquent, sur les parties atteintes, des taches nœviformes et notent une augmentation de la température locale. Ils se rallient au point de vue de la pathogénie à la théorie de la paralysie vaso-motrice du système capillaire sanguin. En 1874 paraît la thèse de

Massonaud « *Essai sur la pathogénie nul de l'hypertrophie unilatérale partielle ou totale du corps* ».

La thèse de Duzea, soutenue en 1886 à la Faculté de Lyon, intitulée : *Sur quelques troubles de développement du squelette dûs à des angiomes superficiels*, fait jouer aux nœvi vasculaires et aux angiomes le rôle prépondérant dans la production de l'hypertrophie des tissus.

En 1887 est publié le travail de Wagner qui établit que l'affection se montre de préférence à gauche et aux membres inférieurs et qu'elle est plus fréquente dans le sexe masculin.

En 1888 paraît la thèse de Masmejean de Montpellier, qui fait une classification topographique des différentes hypertrophies.

En 1897 paraît la thèse de Leblanc qui traite longuement le problème de la pathogénie de l'affection ; il admet la thèse nerveuse qu'il perfectionne ; et pressent sans l'établir le rôle de la métamerie embryonnaire.

M. Duplay, à propos de deux cas personnels, fait une importante leçon sur l'hypertrophie congénitale, leçon publiée dans la *Gazette hebdomadaire de médecine et de chirurgie* 6 juin 1897.

Avec l'article de M. Comby dans le tome V des maladies de l'enfance de Grancher, celui de M. Kirmisson dans son *Traité des maladies chirurgicales*, deux nouveaux cas de Galvani dans le n° de novembre 1898 de la *Revue d'Orthopédie*, signalons l'important article de MM. Sabrazès et Cabannes sur l'hémihypertrophie faciale paru dans la nouvelle Iconographie de la Salpêtrière 1898, p. 343. Cet article est illustré d'une observation inédite.

Le dernier travail paru sur le sujet est celui de Kuss et Jouon *Revue d'Orthopédie* 1899. « Note sur deux cas d'hypertrophie congénitale des membres » avec deux observations inédites.

ANATOMIE PATHOLOGIQUE

L'hypertrophie congénitale étant une affection parfaitement compatible avec une longue existence, il n'existe qu'un nombre infime d'examens nécropsiques de cette exagération physiologique.

L'observation d'un malade qui mourut d'un lymphadénome généralisé a servi à Pollosson pour édifier sa théorie pathogénique lymphatique. A part l'indication de lymphadénomes trouvés à l'autopsie, elle ne signale rien.

L'observation de Friedreich (hypertrophie congénitale et unilatérale de la tête (côté droit) éclaire un peu plus la question.

Le malade étant mort d'une fièvre typhoïde, l'autopsie put être pratiquée. On trouva le rocher droit nettement plus épais et plus saillant que le gauche, et les inégalités de sa surface manifestement plus prononcées ; la moitié antérieure de la suture sagittale était déviée de gauche à droite ce qui paraissait indiquer que le travail d'ossification avait été plus actif dans le pariétal droit que dans le gauche. Les autres parties du crâne de même que l'encéphale ne présentaient rien d'anormal.

Cette autopsie ne fait que constater le rôle très important joué par les os dans l'hypertrophie congénitale et ne donne rien de plus.

Kuss et Jouon publient également l'autopsie d'une petite malade de deux ans et demi.

Cette enfant était atteinte d'hypertrophie congénitale régulière des membres supérieurs et inférieurs gauches. Elle mourut de broncho-pneumonie consécutive à une rougeole, et l'on fit les constatations suivantes :

Tissu cellulo-graisseux plus abondant aux membres hypertrophiés.

Les muscles sont bien développés ; leur teinte est normale du côté hypertrophié.

Le squelette participe manifestement à l'hypertrophie, l'examen comparatif du premier métatarsien et de la première phalange le montre bien.

Cet examen macroscopique prouve uniquement qu'il s'agit bien d'une hypertrophie régulière intéressant régulièrement tous les segments des membres atteints et toutes leurs parties constituantes.

Dans la revue de Hayem 1893.52. 2 p. 173, nous trouvons consignée une très intéressante autopsie de Virchow. Il s'agit d'une enfant rachitique atteinte d'hypertrophie congénitale de tout le côté droit avec varices, sans nœvus. Cette petite malade présenta pendant sa vie le phénomène remarquable d'une dyspnée inspiratoire avec tirage sus-claviculaire et épigastrique, et respiration sifflante perceptible à distance. Elle mourut de broncho-pneumonie, et à l'autopsie, on trouva tous les viscères de la moitié droite présentant un développement considérable; ovaire, rein, cœur, etc. Il y avait tuméfaction des ganglions thoraciques et mésentériques. Dans le poumon droit, tout

l'arbre bronchique des lobes supérieur et inférieur était hypertrophié.

L'observation rapporte l'intérêt que Virchow a attaché à cette autopsie ; il n'avait jamais rien vu de semblable. L'hypertrophie portait sur les plus petites bronches, qui normalement presque entièrement dépourvues de cartilage possédaient un anneau cartilagineux presque complet.

ÉTIOLOGIE

L'hypertrophie du membre inférieur avec nœvus et varices constitue une affection congénitale, de même d'ailleurs que les hemi-hypertrophies totales, ou les hypertrophies croisées. Tous les auteurs sont d'accord sur ce fait (Trélat et Monod, Masmejean, Leblanc, Duplay, Klippel et Trenaunay),

Une seule observation, celle publiée par M.Grégor dans le *Glasgow Medical*, juin 1894 et citée dans la Thèse de Leblanc, dit que les manifestations auraient débuté vers l'âge de 2 ou 3 ans. Mais comme les signes observés appartiennent à un cas très net d'hypertrophie du membre inférieur droit, il est possible qu'ils aient passé inaperçus des parents.

Quant à l'hérédité de cette affection aucune observation ne l'établit nettement.

Nous signalerons sans insister les troubles de la grossesse, auxquels on a voulu faire jouer un rôle dans l'étiologie de l'hypertrophie congénitale.

Nous n'attacherons non plus aucune importance étiologique à un certain nombre de faits variés, tels que : accouchement pénible, hémiplégie faciale, traumatisme, etc., que quelques auteurs ont réunis sous le nom de « Causes pouvant agir localement ».

Quant au sexe, d'après les observations que nous avons recueillies, le sexe masculin paraît payer un tribut plus lourd que le féminin à l'hypertrophie congénitale sur 49 observations, 37 fois le sexe est indiqué et nous avons 23 fois affaire à des hommes et 14 fois à des femmes.

PATHOGÉNIE

Nous avons essayé de mettre en lumière dans notre symptomatologie la variété et l'inconstance des symptômes qui composent le syndrome que nous étudions.

Les principaux signes, comme le nœvus et les varices, peuvent manquer, et quand ils existent, ils présentent une grande variété de formes et de topographie.

On comprend dès lors combien il est difficile de déduire de l'étude des symptômes une explication pathogénique, d'autant que les autopsies font défaut le plus souvent et que dans celles qui sont relatées, l'examen histologique n'a pas été fait.

Aussi, bien nombreuses sont les théories qui ont été émises sur la question et jusqu'à cette heure les auteurs ne sont pas tombés d'accord sur la cause de l'hypertrophie congénitale.

En examinant de près les opinions exprimées on peut, pour la clarté de l'exposition, les rattacher comme l'ont fait Masmejean et Leblanc dans leurs thèses, à trois théories principales : une théorie lymphatique, une théorie vasculaire, et une théorie nerveuse.

Théorie lymphatique. — La théorie lymphatique nous arrêtera peu. Elle est soutenue par Bull et Pollosson.

Ces auteurs ne s'appuient chacun que sur un fait et encore l'observation du premier est très succincte. Bull

pense à la dilatation des vaisseaux lymphatiques. Pollosson estime qu'il y a une altération congénitale du système lymphatique. Cette théorie ne se rapporte qu'aux cas d'éléphantiasis congénital qui ont été confondus avec l'hypertrophie congénitale.

Théorie vasculaire. — *A la théorie vasculaire* se rattachent les opinions de Barwell, de Trélat, de Monod, de Duzea.

L'arrêt de développement de la tunique moyenne des artères mis en avant par Barwell est absolument hypothétique. La lésion artérielle supposé par Barwell n'agirait qu'en provoquant la stase sanguine et son opinion doit être mise à côté de celle de Trélat et Monod.

Ces auteurs appuient leur théorie de la stase sanguine sur des expériences de Claude Bernard et de Schiff. Ceux-ci par la section des nerfs vaso-moteurs qui trouble ou anéantit la contractinulité des capillaires auraient déterminé la rougeur congestive des tissus, l'élévation de la température et consécutivement une hypertrophie correspondant à l'étendue des vaisseaux paralysés. On a fait à cette théorie diverses objections. On a d'abord opposé aux expériences de Cl. Bernard et de Schiff celles faites par le professeur Ollier pour s'assurer de l'action trophique du sympathique sur le squelette. L'insuccès des sections du grand sympathique dit le professeur de Lyon (sections qui paralysent pourtant les vaso-moteurs), nous a paru intéressant à enregistrer, car d'après la théorie de M. Schiff, on serait autorisé à admettre une action propre des filets du grand sympathique sur la nutrition du squelette. Or, après six mois, la dilatation de la pupille persistant, nous

avons trouvé les deux moitiés symétriques du crâne identiques.

Masmejean dans sa thèse objecte également le fait de certains tissus, comme le tissu fibreux qui, quoique peu vasculaire peut acquérir parfois un développement considérable.

Duzea dans sa thèse (Lyon 1886) renouvelle les arguments en faveur de la théorie vasculaire. Pour lui comme nous l'avons dit le nœvus commande les autres troubles. Le nœvus n'est lui-même que la manifestation extérieure des troubles circulatoires généraux d'un membre par exemple comparable « à un immense vésicatoire augmentant l'activité fonctionnelle du cartilage juxta-épiphysaire ». Il insiste sur le fait que l'hypercirculation du nœvus retentit sur le périoste et qu'ainsi s'augmente la fonction ostéogénique de ce dernier.

Mais pour cet auteur, l'influence du nœvus suffisante pour se faire sentir sur le système osseux dans sa zone d'accroissement, est impuissante à modifier sensiblement les autres parties constituantes du membre. Et cependant ces troubles existent, bien constatés par les auteurs.

Nombreuses sont donc les objections que l'on peut faire à l'opinion de Duzea. Sa conception du nœvus exerçant par rapport au cartilage juxta-épiphysaire une véritable vésication est ruinée par notre observation et par quelques autres.

Dans notre cas, en effet, le nœvus est loin d'être parallèle à l'hypertrophie et dans un cas signalé par Chassaignac, le côté sain présente un large nœvus, tandis que le côté hypertrophié en est absolument indemne.

D'ailleurs l'explication pathogénique de Duzea est loin d'être complète ; en admettant que le nœvus tienne des autres troubles sous sa dépendance, quelle est l'origine du nœvus lui-même ? L'auteur reste muet sur cette question.

Théorie nerveuse. — Déjà, les principaux défenseurs des théories lymphatique et vasculaire avaient pensé plus ou moins à une altération primitive et trophique du système nerveux. Pollosson pour son sujet émit d'abord l'hypothèse d'une altération primitive du système nerveux trophique. Barwel crut à une lésion du sympathique. Mais tous abandonnèrent bientôt cette opinion pour adopter l'un la théorie lymphatique, l'autre la théorie vasculaire.

L'opinion de Trélat et Monod se rattache partiellement à la théorie nerveuse. Pour ces auteurs, nous l'avons vu il y a primitivement paralysie du système nerveux vasomoteur.

A l'heure actuelle, l'opinion de tous ceux qui se sont occupés des hypertrophies unilatérales est orientée vers la théorie nerveuse. Mais le rôle du système nerveux et les localisations des lésions dont il peut être atteint, sont loin d'être éclaircis. Et nous pouvons dire déjà avec Kuss et Joüon que si la théorie nerveuse est la plus séduisante, étant données nos connaissances actuelles sur le rôle important que joue le système nerveux dans la nutrition des tissus, il est bien difficile de la préciser.

Les autopsies sont bien peu nombreuses, et elles n'ont aucun résultat.

Pourtant, l'hypothèse qui semble avoir réuni en ces

dernières années le plus de suffrages, semble être la théorie de la métamérie spinale.

Bärensprung avait déjà remarqué la similitude qui existe entre la distribution du zona et celle du nœvus. Il fut suivi dans cette voie par d'autres auteurs tels que Werner et Jadassohn (1896) et surtout Hallopeau et Weil qui firent à la Société de dermatologie et de syphiligraphie une communication dont le résumé se trouve dans le numéro de la *Presse Médicale*, 1897 : « Ces nœvi vasculaires, disent les auteurs, accompagnés de troubles nutritifs que caractérisent surtout des ulcérations persistantes et des atrophies contrastant avec des syndactylies multiples affectent en diverses régions une distribution semblable à celle du zona. Ils donnent au premier abord l'impression d'une affection tropho-névrotique. Cependant, ils ne siègent pas sur des territoires nerveux, non plus que sur les lignes de Voit formant la limite de ces territoires : on est en droit de leur attribuer comme l'a fait M. Brissaud pour le zona, une origine métamérique ; il s'agit selon toute vraisemblance, d'un trouble dans le développement embryonnaire des segments primitifs de l'axe.

Klippel et Trénaunay (*Archives générales de Médecine*, (1900), trouvent la théorie métamérique du nœvus fort séduisante. « Par elle, on peut expliquer, disent-ils, la localisation des nœvi, soit qu'ils répondent à des trajets nerveux, soit qu'ils paraissent au premier abord en être indépendants. Par elle aussi, on saisit la raison de ces arrêts brusques des taches vasculaires de ces limites exactement rectilignes sur la ligne médiane. Quoiqu'elle rende difficilement compte de ces types spéciaux, décrits

sous le nom de nœvus à forme croisée, c'est elle cependant qui nous paraît contenir, jusqu'à présent du moins, la plus grande part de vérité » (1).

Kuss et Joüon dans la revue d'orthopédie 1899 ne donnent en somme aucune opinion pathogénique précise sur la question, ils se contentent de dire avec M. Duplay « que l'affection qui nous occupe est due à une lésion nerveuse dont le siège et la nature nous sont encore inconnus.

Si la topographie métamérique du nœvus telle que l'admettent Klippel et Trenaunay Weil et Hallopeau, etc, ressort des cas observés par les auteurs, nous ne saurions en dire autant de notre malade. Comme Leblanc dans sa thèse de 1897, nous avons été frappés de la topographie radiculaire affectée par le nœvus surtout aux membres supérieurs, où il occupe le territoire des 6e 7e et 8e racines cervicales et la 1re dorsale. A gauche le nœvus occupe le territoire des 4e et 5e racines lombaires et 1re sacrée respectant les 3e et 4e sacrées ; à droite il occupe le territoire des premières racines lombaires et respecte les racines sacrées.

Aux membres inférieurs, cette topographie radiculaire est moins facile à démontrer.

1. S'il est difficile de mettre absolument en lumière la distribution radiculaire du nœvus de leur malade, c'est cependant cette distribution qui apparaît comme la plus nette à la face plantaire du pied, et à la face postérieure du membre inférieur, et si, sur le tronc, la limite du nœvus est horizontale et paraît nettement métamérique, cela tient uniquement à ce que, sur le tronc, la division en métamères se confond, d'après Brissaud lui-même, avec la division radiculaire.

Sans vouloir affirmer d'ailleurs le type radiculaire si net pourtant dans notre cas, et qui se dégage également de l'observation de Klippel et Trenaunay, nous dirons seulement que l'hypertrophie congénitale avec nœvus et varices, est produite par des troubles nerveux trophiques.

Ces troubles trophiques tiennent sous leur dépendance tous les symptômes que nous avons énumérés ; l'hypertrophie, le nœvus, les varices etc.

Nous nous élevons contre l'opinion de Duzea qui donne au nœvus le premier rôle dans le syndrome qui nous occupe.

Nous nous élevons aussi contre l'opinion de Klippel et Trenaunay qui tout en admettant l'origine nerveuse trophique primitive de la maladie, affirment que le nœvus commande aux autres troubles, au moins par sa fréquence, et nous rejetons leur appellation de nœvus variqueux ostéo-hypertrophique.

Et nous préférons revenir à la dénomination un peu vague, mais qui ne préjuge rien, de Trélat et Monod, « hypertrophie partielle du corps. » Et, donnant une place très importante au nœvus dans le cortège symptomatique du syndrome, nous dirons : « Hypertrophie partielle du corps avec nœvus. »

SYMPTOMES

De la lecture de nos observations, il ressort clairement que l'âge auquel l'affection qui nous occupe est devenue apparente se rapproche beaucoup de la naissance.

Dans 18 observations on spécifie le moment où l'exagération physiologique s'est révélée au malade ou à son entourage. Dans onze cas, l'hypertrophie a été visible dès la naissance. Dans un cas, on la constata à l'âge de 14 ans, dans un cas à l'âge de 10 ans, dans un cas à six mois, et dans un autre à deux mois. Dans les 15 cas, c'est le symptôme hypertrophie qui a tout d'abord frappé l'attention. Dans les trois autres cas c'est le nœvus qui a été signalé le premier.

Dans notre observation les parents ont constaté l'hypertrophie et les nœvi dès la naissance.

Nous allons maintenant passer en revue les différents symptômes et troubles physiologiques qui composent le syndrome qui fait l'objet de ce travail.

1° *Hypertrophie.* — Quelle que soit la portion du corps atteinte, comme le disent Trélat et Monod, il y a vice de conformation, et non pas difformité véritable. Nous n'avons voulu envisager que les cas où l'hypertrophie frappe tous ou l'un des segments d'un membre dans toutes ses parties constituantes, et dans toutes ses dimensions, les cas où il s'agit en quelque sorte d'une exagération phy-

siologique d'un membre ou d'un segment de membre.

Quant à la topographie de cette hypertrophie elle est très variable. Sur les 49 observations que nous avons consignées 13 fois, elle est hémilatérale, et intéresse à la fois le membre supérieur, le membre inférieur d'un côté et le thorax. Sur les 13 cas, 4 fois elle est accompagnée de nœvus et 7 fois sans nœvus.

Elle intéresse six fois la face seule, et les six fois sans nœvus. Il est bien question de rougeur du pavillon de l'oreille du côté hypertrophié, mais il n'est pas décrit de véritable nœvus. 18 fois un membre seul est intéressé, onze fois avec nœvus, 5 fois sans nœvus.

Les formes alternes sont au nombre de 6 en comptant notre observation, 3 fois avec nœvus et 3 fois sans nœvus. Elles consistent en hypertrophie de deux doigts de la main droite et deux doigts de la main gauche par exemple. Dans notre cas plus complexe, nous avons hypertrophie complète du membre inférieur gauche et de deux doigts de la main droite, ainsi que deux orteils du pied droit.

Dans 6 observations il s'agit d'hypertrophie d'un segment de membre ; dans ces six cas il n'est pas question de nœvus.

Dans l'observation de Foucher à la *Société anatomique*, l'hypertrophie semble intéresser le membre supérieur et le membre inférieur du même côté, sans intéresser le thorax.

L'hypertrophie siège neuf fois à droite et quatre fois à gauche, dans nos cas d'hémi-hypertrophie totale.

Dans les cas d'hypertrophie d'un membre seul, le mem-

bre supérieur droit est atteint 4 fois, le membre supérieur gauche une fois, le membre inférieur droit neuf fois et le membre inférieur gauche 3 fois et une fois le côté n'est pas spécifié.

La face est atteinte 2 fois à droite et 4 fois à gauche.

Dans les hypertrophies d'un segment de membre, le pied droit est atteint une fois, la main droite 3 fois, le pied gauche une fois, et le segment atteint n'est pas signalé une fois.

Nous nous bornons d'ailleurs à signaler ces faits sans avoir la prétention d'en déduire aucune conclusion.

Aspect des régions hypertrophiées. — L'aspect des malades atteints d'une hypertrophie de la face est caractéristique.

Dans certaines observations le malade est véritablement défiguré ; la joue du côté hypertrophié, quelquefois plus colorée peut aller jusqu'à présenter l'aspect d'une tumeur demi-sphérique tombante et d'une consistance généralement élastique. La moitié des lèvres du côté hypertrophié est parfois augmentée de volume.

Le nez peut ne pas être atteint.

Le pavillon de l'oreille est augmenté dans ses diamètres.

Le système pileux du côté hypertrophié peut être très développé.

Les maxillaires sont souvent hypertrophiés ; les dents implantées du côté hypertrophié peuvent être plus longues que du côté sain.

L'ouverture de la bouche peut être divisée en deux parties inégales ; la langue peut être déviée du côté sain

Dans l'observation d'Hankel (*revue de Hayem*) l'œil du côté hypertrophié présente un staphylome total de la cornée avec atrophie du bulbe et raccourcissement de la paupière inférieure, de sorte que l'œil ne peut être fermé et que la conjonctive est injectée.

Quant aux membres, bras ou jambes, ils sont en général hypertrophiés en longueur et en épaisseur, leur aspect varie suivant qu'ils sont ou non recouverts de nœvi, et suivant la disposition même de ces nœvi ; ils peuvent présenter quelquefois aussi un état éléphantiasique de la peau qui peut masquer pendant quelque temps le développement exagéré des os. Nous verrons plus loin les différentes lésions qui peuvent atteindre la peau et le tissu cellulaire sous-cutané de ces membres hypertrophiés.

L'aspect est tout différent quand un segment de membre seul est hypertrophié.

Aussi à la main droite de notre malade l'annulaire, et l'auriculaire hypertrophiés atteignent la longueur du médius, et au pied droit ses orteils hypertrophiés et allongés se replient pour que leur extrémité ne dépasse pas la limite des autres orteils.

Motilité des segments hypertrophiés. — Le jeu des articulations des membres hypertrophiés ne semble peu modifié en général, tout au plus signale-t-on une certaine gêne apportée aux mouvements par l'hypertrophie même.

Notre malade malgré le développement exagéré de l'annulaire et de l'auriculaire de sa main droite exécute admirablement avec cette main tous les mouvements physiologiques de préhension.

Dans une seule de nos observations, celle du Dr Beck,

la mobilité de l'articulation des deux phalanges du pouce hypertrophié est nulle, celle de l'articulation du pouce avec le premier métacarpien est diminuée.

Aspect de la peau. — Si l'on examine la peau du membre hypertrophié de notre malade, en faisant abstraction du nœvus qui nous occupera dans un autre paragraphe, on voit qu'elle présente en général un aspect normal. Cependant ses plis, ses élevures papillaires sont exagérés, elle est ferme et élastique au toucher.

Elle fait intimement corps avec les plans sous-jacents, dont il est impossible de la détacher au pied et à la jambe, en ces deux régions, il est impossible de déterminer par le pincement le moindre plis cutané. A la cuisse au contraire, il est plus facile de plisser la peau.

L'aspect de cette peau rappelle beaucoup l'éléphantiasis des Arabes ; au moment de son entrée, la ressemblance était encore plus frappante, et on a tout d'abord porté le diagnostic d'éléphantiasis.

L'erreur était d'autant plus permise que la lymphangite dont le malade était atteint, empêchait l'examen du squelette. C'est en apprenant que cet éléphantiasis était congénital, et en examinant alors les os, que l'on put faire le diagnostic.

Nous tenions à signaler cet aspect vraiment éléphantiasique que peut présenter la peau dans l'hypertrophie congénitale.

Chez un malade de Duplay dont l'observation est publiée par Leblanc (thèse Paris, 1897) l'auteur signale un état hypertrophique de la peau qui rappelle beaucoup celui que nous avons décrit chez notre malade. Là aussi,

la peau et le tissu cellulaire sous-cutané sont très épais, et rappellent surtout, au niveau des malléoles et du tendon d'Achille, l'éléphantiasis des Arabes.

Dans d'autres cas, la peau est tendue, bosselée, indurée par places ; elle est très souvent variqueuse. Dans quelques cas, on signale l'influence favorable du repos sur l'hypertrophie cutanée ou tout au moins, l'influence nocive des marches prolongées : c'est ainsi qu'après les fatigues, la jambe de notre malade est plus œdématiée.

Troubles trophiques. — De nouveaux troubles trophiques peuvent accompagner l'hypertrophie de la peau et du tissu cellulaire sous-cutané.

Dans un certain nombre d'observations, on signale l'exagération du système pileux.

Les ongles sont souvent déformés dans le cas de Klippel et Trénaunay, par exemple, ils sont striés en long, écaillés : ils poussent d'une façon irrégulière, leur extrémité libre est épaissie.

On note aussi une pigmentation très accentuée de la peau, des craquelures de l'érythème.

La desquamation de l'épiderme est signalée assez souvent.

Notre malade présente sur la partie inférieure de la jambe une prolifération épidermique squameuse et fendillée qui va en s'atténuant vers la périphérie. A la partie externe de la cuisse existe une plaque eczémateuse.

Lorsque le malade est entré à l'hôpital, il présentait une lymphangite tronculaire du membre inférieur gauche. Ce symptôme est signalé d'ailleurs dans un certain nombre d'observations.

Il en est de même de l'ulcère variqueux sur lequel insiste Leblanc dans une de ses observations.

Hermann signale aussi des tumeurs lipomateuses s'ajoutant à l'hypertrophie régulière d'un segment. Jouon et Kuss décrivent également de ces tumeurs.

L'une d'elles a pu être examinée par eux, il ne s'agissait pas de lipome, mais bien d'une véritable hyperplasie conjonctive.

Troubles vaso-moteurs. — Les troubles vaso-moteurs sont très fréquents. Dans l'observation de Tilanus (*Revue de Hayem*) ils consistent en une véritable cyanose, se produisant sous l'influence du froid, sans qu'on ait noté de différence de température en faveur du membre hypertrophié ou du membre sain.

Ollier, dans un cas d'hémi-hypertrophie droite publié *in Gaz. de Lyon* (1862) a noté une différence de température en faveur du côté hypertrophié et il explique ce phénomène par un développement inégal du système vasculaire.

Duzea, et Dupley (thèse Leblanc) font les mêmes constatations.

Nous avons recherché la température chez notre malade, et nous avons constaté, au niveau du creux poplité gauche, une température de 36°,4, tandis qu'au creux poplité droit elle n'était que de 36°.

Etat du squelette. — Presque tous les observateurs signalent la participation du squelette à l'hypertrophie congénitale des membres. Ce développement exagéré des os constitue, même aux yeux de tous les auteurs, un symptôme de premier ordre.

Cliniquement, par le simple palper, on pouvait, dans notre cas comme dans la plupart des autres, se rendre compte de la participation des os à l'hypertrophie.

On pouvait constater également que cette hypertrophie était régulière, sans tumeur, sans exostose, constituant comme nous l'avons dit une véritable exagération physiologique.

Grâce à nos radiographies, il nous a été possible de mettre ces faits en lumière. Nous y reviendrons dans un paragraphe spécial.

Nous n'avons vu signaler nulle part des luxations ou des subluxations dans les membres hypertrophiés. Une de nos observations signale un genu valgum chez une petite fille de 14 ans, genu valgum intéressant le genou d'un membre inférieur hypertrophié. L'auteur (Desu *in* th. Duzea) n'insiste pas sur ce fait et ne donne aucun détail.

Etat des muscles. — Nous avons noté chez notre malade, qu'à la jambe les tissus forment un tout solide, compact, de consistance ferme, à la cuisse au contraire les masses musculaires de la face interne s'affaissent et retombent sur le drap du lit.

En général d'après nos observations les muscles du côté hypertrophié, sont plus développés et plus fermes.

Il sont également plus puissants. Dans un cas d'hémi-hypertrophie droite, Ollier (*Gaz. médicale*) (1862), donne sur l'état des forces de son malade, mesurées au dynamomètre les chiffres suivants.

Bras droit,	35 kil.	Bras gauche,	25 k.
Jambe droite,	25 kil.	Jambe gauche,	15 k.

Dans un cas de Devousge, le malade soulève 50 kil. avec l'auriculaire droit, (côté hypertrophié) 25 avec l'auriculaire gauche.

W. Osler signale aussi, sans cependant donner de chiffres, l'exagération de la puissance musculaire du côté hypertrophié.

La réaction électrique des muscles a été trouvée normale dans tous les cas où on l'a cherchée, (dans ceux de Duplay in Leblanc et de Münchener, *Revue Hayem.* 1893).

Nœvus. — Le nœvus accompagne l'hypertrophie dans un nombre assez considérable de cas. Nous avons vu que sur nos 49 observations, on avait relevé le nœvus 18 fois. Certains auteurs ont même fait du nœvus le symptôme fondamental du syndrome qui nous occupe.

Topographie du nœvus. — La topographie du nœvus est très variable;dans un certain nombre de cas, le nœvus accompagne assez fidèlement l'hypertrophie, mais il est loin d'être toujours limité à cette région hypertrophiée.

Ainsi dans un cas d'hypertrophie droite signalé par Devousge, la face postérieure de la main droite est recouverte d'une tache d'un rouge peu intense, la jambe droite est recouverte de ces taches qui laissent des petits îlots de peau saine, on en trouve également à la partie postérieure du côté droit, mais le côté gauche présente un nœvus de la largeur de la main sur la partie latérale du thorax.

On voit que dans cette observation , le côté hypertrophié est loin d'être absolument couvert de nœvus, et que le côté sain présente un nœvus bien apparent.

Dans l'observation de Köllischer, chez une enfant at-

einte d'hémi-hypertrophie droite, il existe à droite un angiome cutané diffus, mais l'auteur a soin de faire remarquer que l'angiome existe aussi à gauche.

Dans notre cas, il n'y a pas non plus parallélisme entre les nœvus et l'ostéo-hypertrophie, au membre supérieur droit, nœvus et ostéo-hypertrophiée ont la même topographie, par contre au membre supérieur gauche et au membre inférieur droit le nœvus ne s'accompagne d'aucune hypertrophie symétrique.

Enfin Chassaignac parle d'une jeune fille dont toute une moitié du corps est hypertrophie, et dans ce cas le nœvus siège du côté sain tandis que le côté malade est intact.

Il ressort de ces observations qu'il n'y a pas parallélisme entre le nœvus et l'ostéo-hypertrophie.

Il est un aspect différent du nœvus, que Klippel et Trenaunay font bien ressortir dans leur observation (*Journal des praticiens* 1900). C'est celui où l'angiome occupe une des moitiés du corps sans dépasser jamais la ligne médiane. Dans leur cas en effet la tache qui occupe la partie droite du tronc s'arrête brusquement au niveau de la la ligne blanche ; cet arrêt se fait sur la ligne médiane suivant une ligne droite régulière, comme tracée à la règle. Cette ligne de séparation absolument régulière remonte à deux travers de doigt au-dessus de l'ombilic ; elle se coude brusquement à ce niveau et se continue vers la droite par une ligne horizontale moins bien tracée qui limite le nœvus en haut, et qui va contourner le flanc droit. En arrière, la coloration s'étend sous forme de languettes effilées au nombre de trois, se terminant par des pointes irrégulières, déchiquetées, at-

teignant la crète épineuse et s'y terminant sans jamais la franchir. Au scrotum la teinte vineuse est également rigoureusement limitée par le rapphé médian.

Comme on le voit, la topographie du nœvus semble être bien différente d'un cas à l'autre et le plus souvent ne coïncide pas avec l'hypertrophie.

Cependant Duplay attire l'attention dans une de ses observations sur la disposition radiculaire du nœvus. Chez ce malade la tache vineuse est distribuée exactement sur le territoire des branches périphériques fessières, fémorales, jambières. Dans notre observation la topographie du nœvus est aussi, nous l'avons dit nettement, radiculaire. Sur les membres supérieurs il occupe les territoires des 6e, 7e, 8e racines cervicales, et la 1re dorsale. Aux membres inférieurs la topographie radiculaire est moins facile à mettre en évidence ; à gauche le nœvus occupe le territoire des 4e et 5e racines lombaires et 1re sacrée, respectant les 3e et 4e sacrées. A droite elle occupe les deux premières racines lombaires et respecte les racines sacrées.

Couleur du nœvus. Aspect général. — L'aspect et la coloration des nœvi est aussi variable que leur topographie. On peut constater, tantôt une tache isolée, tantôt une réunion de taches à contours plus ou moins irréguliers, de coloration plus ou moins foncée ; le plus souvent les angiomes sont indépendants et séparés les uns des autres par un intervalle de peau normale.

Quelquefois le nœvus se présente sous la forme d'un placard unique très limité, quelquefois il occupe une grande étendue.

La coloration des nœvi est très variable, elle va du brun violacé le plus foncé au rose clair.

La coloration peut varier d'ailleurs sur le même individu; dans certains cas (Duzea) la teinte est d'autant plus foncée qu'on se rapproche plus des parties déclives.

La teinte du nœvus varie encore suivant que le sujet est debout ou couché. Quand le malade qui fait l'objet de notre observation est couché, et surtout s'il a gardé le lit pendant plusieurs jours, la teinte ecchymotique du nœvus s'efface, il pâlit et devient peu apparent sur les membres inférieurs ; au tronc il diminue seulement d'intensité car le malade reste le plus souvent assis dans le lit. Après une longue station debout le nœvus se congestionne et affecte une teinte vineuse des plus prononcées.

La position, comme Duplay le fait d'ailleurs bien remarquer, influe donc beaucoup sur l'intensité de coloration du nœvus ; cette coloration s'atténue dans la position horizontale, elle s'exagère dans la station verticale.

Un dernier caractère de ces taches nœviques est de s'effacer à la pression pour reparaître aussitôt après.

Varices. — Les varices sont signalées dans un assez petit nombre d'observations, elles font bien plus souvent défaut que le nœvus.

Elles sont le plus souvent peu visibles et sont qualifiées d'état variqueux de la peau, elles ne sont guère visibles que lorsque le sujet est debout. C'est le cas de notre malade. Ses varices n'apparaissent que lorsqu'il est debout et on les retrouve à peine après quelques jours de repos au lit.

Il existe sur le bord externe de son bras droit un peu

au-dessous du loude, une varicosité veineuse bleuâtre, grosse comme un haricot, sur la partie moyenne de la fesse gauche une varicosité veineuse plus volumineuse. C'est au creux poplité que les varices atteignent leur plus grand volume ; partant du sommet du creux poplité et suivant le bord externe de son triangle supérieur, un paquet variqueux, gros comme un gros porte-plume, descend obliquement en bas et en dehors ; à l'angle externe du creux poplité, le paquet est rejoint par un second paquet aussi volumineux, couché transversalement au niveau de la base commune des deux triangles qui forment le creux poplité ; il présente à sa partie moyenne une varicosité saillante du volume d'une noisette, après leur réunion, les paquets contournent le bord externe du genou et traversent obliquement en bas et en dedans la face antérieure de la rotule, formant un gros lacis veineux aplati de deux travers de doigt de diamètre.

Les varices dans la plupart des observations, ont été découvertes par le malade longtemps après le nœvus ou l'hypertrophie.

Elles sont souvent accompagnées d'ulcères variqueux.

Examen des viscères. — L'hypertrophie ne semble pas généralement atteindre les viscères, qui, lorsqu'ils ont été examinés ont été trouvés normaux. Notre malade ne semble présenter aucune anomalie de ce côté.

Cependant, dans un cas de Virchow publié dans la Revue de Hayem, une petite malade atteinte d'hypertrophie congénitale de tout le côté droit, ayant succombé à une broncho-pneumonie, on trouva tous les viscères de de la moitié droite présentant un développement considé-

rable. Cette hypertrophie intéressait le rein, le cœur,etc. Il y avait tuméfaction des ganglions thoraciques et mésentériques. Dans le poumon droit, tout l'arbre bronchique des lobes supérieur et inférieur était hypertrophié.

Sensibilité. — La sensibilité générale ne semble pas modifiée. Les réflexes sont normaux.

Cependant Broca signale dans une de ses observations, une diminution de sensibilité du côté hypertrophié. Duzea constate aussi un certain degré de parésie et d'engourdissement du côté hypertrophié et Duplay a constaté le même symptôme. Chez notre malade, nous avons trouvé la sensibilité normale sur tous les modes, sur tous les points du corps.

Motilité. — On peut se demander, en considérant l'allongement que subissent parfois les membres hypertrophiés, si leur fonctionnement physiologique n'est pas entravé d'une façon réelle. Le membre inférieur, nous l'avons vu peut présenter des augmentations de longueur et de volume énormes. Pourtant on voit les sujets atteints de cette infirmité marcher convenablement et presque sans boîter. Cette absence de claudication est due comme le font remarquer Trélat et Monod, à l'ascension du bassin et à la flexion du genou du côté hypertrophié. En effet, quand notre malade est debout, il rejette le tronc en masse vers le côté droit, il prend une position hanchée. Pour marcher, il porte le membre inférieur gauche en avant et fléchit un peu le genou ce qui, joint à l'augmentation de longueur de son membre gauche, entraîne un déjettement du tronc vers la droite.

Le malade présente donc en marchant une sorte de balancement latéral.

Le fonctionnement de son membre est à ce point conservé qu'il peut faire facilement une marche de plus de deux kilomètres.

Le malade, malgré l'hypertrophie de l'annulaire et de l'auriculaire de sa main droite, peut exécuter admirablement tous les mouvements physiologiques de préhension.

Ainsi dans tous les cas d'hypertrophie régulière d'un membre, on n'a pas à constater de troubles fonctionnels importants.

Organes des sens. — Les organes des sens semblent être rarement atteints dens l'hypertrophie congénitale.

Dans un cas de Broca, (hémi-hypertrophie totale gauche) l'œil du côté hypertrophié est plus ouvert que l'autre ; l'ouïe est plus développée également du côté gauche. Le tictac d'une montre est entendu à droite jusqu'à 1 m. 25, à gauche jusqu'à 2 m. 50. Au contraire, la vision est moins bonne à gauche.

Dans un cas d'Ollier (*Gazette de Lyon* 1862) la vue et l'ouïe sont plus développées du côté non hypertrophié.

Dans un cas de Duzea (hypertrophie de la jambe droite) la pupille droite a un diamètre double de la gauche, il n'existe pas de troubles de la vision. Les deux pupilles se contractent proportionnellement sous l'influence de la lumière.

Chez notre malade nous n'avons à signaler aucune anomalie du côté des organes des sens.

Sur le fonctionnement des organes des sens, les ren-

seignements sont, on le voit, incomplets ou contradictoires, et on ne peut faire ressortir aucun rapport précis entre l'hypertrophie et l'état des organes des sens.

Intelligence. — L'intelligence des sujets ne semble généralement pas atteinte. Seul Broca a observé qu'un malade atteint d'hémi-hypertrophie gauche était moins intelligent que les autres membres de sa famille. Notre malade est d'une intelligence au-dessus de la moyenne.

Radiographie. — Nous terminerons les exposés des symptômes de l'hypertrophie congénitale en appelant l'attention sur les radiographies que nous publions. Grâce à ces épreuves dues à l'obligeance de notre maître le Dr Allaire, nous avons pu étudier avec grand soin l'état des os.

Sur la radiographie de la main, l'hypertrophie de l'annulaire et de l'auriculaire est manifeste. Ces os, sont augmentés, comme nous l'avons, dit dans tous leurs diamètres en longueur et en épaisseur. Nous avons donné les mesurations dans notre observation.

L'hypertrophie en longueur est manifeste et porte avec une prédominance marquée sur la phalangette. On voit que c'est aussi sur l'extrémité libre de cette phalangette que l'augmentation de volume en diamètre présente son maximum. La radiographie nous a donné en effet, 8 mill. pour le médius, 12 pour l'annulaire et 9 pour l'auriculaire.

Les métacarpiens semblent conserver leur proportion relative et être absolument normaux.

Cette radiographie nous montre encore qu'à côté de l'hypertrophie osseuse, il faut faire une large place à l'hypertrophie des autres tissus dans l'augmentation de volume du doigt.

La couche charnue qui entoure les os est beaucoup plus développée sur l'auriculaire et l'annulaire que sur les autres doigts, et atteint presque la même épaisseur que sur la face antérieure du pouce.

Sur les autres radiographies, cette hypertrophie est moins facile à mettre en lumière. Sur une même plaque ont été radiographiés les deux genoux. Malheureusement la jambe malade présente un léger degré de rotation en dehors, ce qui vicie le résultat en partie; aussi ne publions-nous pas les épreuves qui seraient peu concluantes. Nous y avons vu cependant que le diamètre transversal du plateau tibial gauche dépasse de 18 mill. le diamètre correspondant du côté sain.

De même les deux pieds n'ont pu être radiographiés dans une position absolument identique. Cependant, on y relève entre les os symétriques, les différences suivantes.

	pied gauche	pied droit
Calcanéum, longueur	8 cm. 8	8 cm. 6
— hauteur	4 cm. 5	4 cm. 5
Cuboïde, hauteur	3 cm. 5	3 cm. 2

Ce qui ressort avec le plus de netteté du seul examen des épreuves, c'est l'hypertrophie considérable des tissus périosseux, hypertrophie plus marquée encore sur la face dorsale que sur la face plantaire du pied. Elles montrent de plus que les parties constituantes du membre ont conservé dans leurs dimensions des rapports normaux et que leur excès de développement s'est fait d'une façon parallèle.

En résumé, il ressort de l'examen des symptômes que l'hypertrophie avec nœvus et varices constitue une affection congénitale. L'hypertrophie est presque toujours accompagnée d'un cortège de symptômes dont l'ensemble constitue un véritable syndrome. Les trois éléments les plus importants de ce syndrome sont :

L'hypertrophie, le nœvus, les varices ; puis viennent une série de symptômes moins constants : hypersudation, développement exagéré du système pileux, élévation de la température de la région atteinte.

Des trois grands éléments du syndrome, l'hypertrophie est le symptôme fondamental, les 2 autres peuvent manquer, comme nous l'avons constaté dans un assez grand nombre d'observations. L'hypertrophie à elle seule, avec les caractères que nous lui avons assignés, doit permettre de faire le diagnostic.

Cette affection congénitale, compatible avec une longue existence, n'entraîne pas pour celui qui en est atteint, de troubles fonctionnels graves.

DIAGNOSTIC

Le diagnostic de l'hypertrophie congénitale d'un membre ne présente aucune difficulté surtout quand elle s'accompagne de nœvus et de varices, comme chez le malade qui fait l'objet de notre observation.

Les affections avec lesquelles on pourrait confondre cette hypertrophie congénitale, sont l'éléphantiasis des Arabes, l'œdème chronique, les hypertrophies locales suite de varices ou d'ulcères, l'atrophie d'un côté du corps l'acromégalie la malade osseuse de Paget, et l'ostéo-arthropathie hypertrophiante pneumique.

Eléphantiasis. — L'éléphantiasis est surtout une maladie de l'âge adulte. Il suffit de se rappeler l'extrême rareté des cas d'éléphantiasis congénital.

Quand l'éléphantiasis est constitué, il est sujet à des poussées d'érysipèle, d'angioleucite, à des ulcères et à d'autres complications qu'on ne retrouve pas dans l'hypertrophie simple.

Il sera presque toujours facile de constater qu'il n'y a point d'hypertrophie osseuse et que l'augmentation de volume du membre ne se fait point en longueur comme dans l'hypertrophie partielle.

Œdème. — Il est intéressant de bien différencier l'hypertrophie de l'œdème, d'autant mieux que cette dernière affection complique quelquefois la première. L'œdème

disparaît par le repos prolongé ; il n'en est pas ainsi de l'hypertrophie. Dans cette dernière affection les os sont toujours augmentés de longueur et de largeur ; il n'en est rien dans la première.

Hypertrophie par varices et ulcères. — Dans certains cas les varices et les ulcères variqueux produisent l'hypertrophie d'un segment de membre. Il faudra se rappeler que la véritable hypertrophie se produit sans aucune inflammation antérieure ou concomitante. Celle due aux varices et aux ulcères est précédée d'un état inflammatoire. Dans l'hypertrophie simple la peau et le tissu cellulaire sont simplement épaissis, ils sont sclérosés et lardacés dans l'autre cas.

Dans l'hypertrophie simple, les os sont simplement augmentés de volume, dans les cas de varices et d'ulcères ils ont subi les phénomènes de l'ostéite raréfiante, puis de l'ostéite condensante.

Dans les cas de varices et d'ulcères, l'augmentation de volume ne se montre qu'au niveau des points où existe l'altération des vaisseaux et de la peau, l'hypertrophie vraie peut siéger en plusieurs endroits éloignés.

Atrophie d'un côté du corps. — Une observation de Broca *in Journal Physiologie* de Brown-Séquard nous montre que l'on a pu faire cette erreur de diagnostic. Dans cette observation la sensibilité générale avait été reconnue plus faible du côté atrophié.

On peut faire remarquer d'ailleurs avec Trélat et Monod que l'atrophie essentielle est très rare ; ordinairement quand elle n'est pas congénitale elle remonte à un évènement qu'on se rappelle, et dont l'existence dans le passé

peut éclairer le diagnostic : il peut s'agir d'une myélite, d'un traumatisme céphalique ayant eu pour conséquence l'atrophie d'une moitié ou d'une partie du corps. Quand elle est congénitale elle peut être assez accentuée pour que le doute ne soit pas permis, ou bien elle s'accompagne de lésions des centres nerveux ou de troubles fonctionnels qui n'existent presque jamais dans l'hypertrophie latérale partielle ou totale.

Acromégalie. — L'acromégalie est caractérisée par le développement énorme des extrémités, les deux pieds, les deux mains et de certaines parties de la face, maxillaire inférieur, surtout prognatisme du nez, des oreilles, les lèvres. La maladie ne débute qu'après 20 ans, s'accompagne de cyphose cervico dorsale, de troubles visuels.

Maladie osseuse de Paget.—Caractérisée par « un développement considérable des os longs des membres, du tronc et de la tête ; le fémur et le tibia sont fortement courbés en avant, les jambes sont écartées, le tronc et le cou sont fléchis en avant par l'incurvation du rachis. Assez souvent au début ou dans le cours de l'affection il existe des douleurs intenses assez analogues aux douleurs fulgurantes » (Marie).

Ostéo-arthropathie hypertrophiante pneumique. — Cette affection se rencontre chez des gens atteints de lésions pulmonaires anciennes ou chez les cardiaques.

Les mains sont énormes, l'hypertrophie atteint surtout les doigts. Il faut se rappeler que les lésions ne sont pas congénitales, que l'hypertrophie n'atteint que le tissu osseux.

En résumé les principaux points qui mettront sur la voie du diagnostic de l'affection qui nous occupe sont : l'origine congénitale, la participation de tous les tissus, la coïncidence très fréquente de nœvi et de varices, la non existence habituelle de troubles fonctionnels ; la régularité de l'hypertrophie pour toutes les dimensions et pour toutes les parties constituantes du segment atteint : Le segment atteint et hyperdéveloppé, il n'est pas difforme c'est une exagération physiologique, ce n'est pas une difformité.

TRAITEMENT

L'hypertrophie congénitale ne comporte pas, tant s'en faut un pronostic sévère, mais elle laisse peu de chance au traitement institué quel qu'il soit. Les essais thérapeutiques sont d'ailleurs très peu nombreux.

Un seul essai mérite de nous arrêter un instant. Holmès d'après Witelshoffer refréna et arrêta une hypertrophie d'un membre malade par l'emploi de la bande élastique.

Dubrueil avait employé le même moyen sans résultat mais Redard signale avec une extrême confiance les effets obtenus par l'emploi de la compression chez un enfant de deux ans.

Après sept et 10 mois de ce traitement, le membre hypertrophié avait notablement diminué de volume.

Le mécanisme de l'effet produit par ce traitement reste obscur et nous ne saurions préconiser cet essai thérapeutique sur l'affirmation de ces deux seuls succès.

Restent les interventions locales dans les cas de malformation très prononcée, mais alors il s'agit plutôt de véritables exostoses de véritables tumeurs et nous avons éliminé ces cas du cadre que nous nous sommes tracé.

OBSERVATIONS

Classification.

Nous diviserons les observations que nous avons réunies dans notre thèse en cinq catégories.

A) *Hémi-hypertrophie totale.* — Ce groupe contient les cas dans lesquels l'hypertrophie occupe tout une moitié du corps.

B) *Hypertrophie des extrémités opposées ou alternes.* — A ce groupe appartiennent les cas où l'hypertrophie siège à la fois dans un membre ou un segment de chaque côté du corps.

C) *Hypertrophie d'une extrémité seule.* — Ce groupe renferme les cas où l'hypertrophie occupe un seul membre d'un côté du corps.

D) *Hypertrophie d'un segment.* — Ce groupe renferme les hypertrophies de segments des membres.

E) *Hypertrophie de la tête.* — Dans les observations de cette catégorie, une moitié de la tête seule subit l'excès de développement.

De plus nous diviserons chacun de ces groupes en deux catégories suivant que l'hypertrophie est oui ou non accompagnée de nœvus.

L'observation de notre malade rentre dans le groupe

des hypertrophies des extrémités opposés ou alternes avec nœvus.

A. — Hémi-hypertrophie totale.

1° *Avec nœvus.*

Observation I. — Prédominance de développement du côté droit sur le côté gauche ; développement hypertrophique des trois premiers doigts de la main et du pied droit. Obs. par Devouge (*Bull. de la Soc. anat.*, 1856, 2e série. T. J.) *In*-Trélat et Monod.

Entré à l'hôpital pour une fracture de la rotule. Lemercier, menuisier 17 ans, taille 1 mètre 75 centimètres, entré le 17 septembre à l'hôpital Beaujon, service de M. Huguier. 1er pavillon, n° 238.

Le malade fait remonter le développement apparent du vice de conformation dont il est atteint à l'âge de 6 mois. Il eut à cette époque une inflammation d'intestins. Ses parents lui ont toujours dit que c'est depuis ce moment que les trois doigts de chacun des membres droits et tout le côté droit prirent un développement anormal.

Jamais rien de semblable dans sa famille.

Tête. — La moitié droite de la face paraît évidemment plus arrondie, plus volumineuse que la gauche. Des mesures exactes ne donnent que des différences insignifiantes. La langue sortie de la bouche ne s'incline ni à droite ni à gauche ; les deux oreilles sont parfaitement égales ; aucune différence dans les organes de la vision.

Tronc. — Le côté droit de la poitrine est plus développé

transversalement que le côté gauche ; le mamelon est plus éloigné de la ligne médiane d'un demi-centimètre à droite qu'à gauche. Pour la face postérieure l'avantage est bien évidemment aussi pour le côté droit. La colonne vertébrale ne présente pas de courbure appréciable ; la totalité de la moitié droite forme une voussure manifeste, et l'épaule droite présente une saillie bien plus considérable que la gauche. La demi-circonférence droite au-dessous des mamelons a 46 centimètres, celle de gauche 43.50. Sur les 30 centimètres que l'on trouve entre les deux extrémités externes de la clavicule en mesurant à la partie supérieure, il y en a 17 pour le côtédroit, 13 pour le côté gauche.

Rien de particulier à l'*abdomen* ni au *scrotum*.

La fesse droite est un peu plus volumineuse que la gauche.

Lorsqu'on examine le malade debout et nu, le bassin du côté droit paraît plus arrondi ; sa forme rappelle celle d'un bassin de femme ; il est de plus incliné de manière que le côté droit est relevé, et le gauche abaissé ce qui explique l'absence de claudication.

Membres. — Le membre supérieur est relativement plus développé que l'inférieur ; celui-ci ne dépasse le membre gauche que de 3 centimètres en longeur et de 2 centimètres en volume, tandis que pour le membre supérieur la différence est de 4 centimètres et demi dans un sens et de 4 centimètres dans l'autre.

Le membre inférieur droit est variqueux. Le malade ne peut se souvenir à quelle époque ont débuté les varices. Les veines sont séparées et bien distinctes à la cuisse. A la

jambe, il n'y a que de l'infiltration. Un bas lacé a été appliqué depuis longtemps.

Cette prédominance de développement appartient évidemment à un excès de nutrition de tous les tissus, et non à un dépôt de graisse ou à un état œdémateux, bien que celui-ci existe un peu sur la jambe droite. En cherchant à apprécier à travers les tissus le volume des deux humérus, le droit paraît évidemment plus volumineux que le gauche ; les saillies osseuses du cubitus et des malléoles sont plus considérables à droite ; enfin la clavicule droite l'emporte en épaisseur sur la gauche. Les muscles du bras et de l'avant-bras sont plus développés et plus fermes, et toute la moitié droite du corps est bien plus puissante. Le malade assure pouvoir soulever 50 kilogrammes avec l'auriculaire droit ; il en enlève à peine 25 avec le gauche.

Développement hypertrophiques des doigts et des orteils. — Il siège sur les trois premiers doigts de chacun des membres du côté droit est surtout manifeste à la main. Le deuxième et le troisième doigts paraissent appartenir à une main de géant. Le quatrième et le cinquième bien que très volumineux, semblent comme étiolés à côté d'eux.

Au pied, les trois premiers orteils sont seuls hypertrophiés ; les deux derniers sont de même dimension à droite et à gauche.

En examinant séparément le pied gauche on reconnaît que les trois premiers orteils de ce côté ont aussi un volume considérable relativement aux deux derniers, mais cette prédominance est moindre que du côté droit.

Ce sont les os qui semblent prendre le plus de part à ce développement énorme. L'épaisseur des parties molles ne

paraît pas plus considérable sur les doigts hypertrophiés que sur les autres.

Taches nœviformes. — La face postérieure de la main droite est recouverte d'une tache, d'une coloration rouge peu intense, ressemblant assez aux nœvi, mais sans aucune saillie. La jambe droite est recouverte d'une grande quantité de ces taches qui ne laissent que de petits îlots de peau avec coloration normale. On en trouve aussi sur la partie postérieure du côté droit; le côté gauche n'en présente qu'une de la largeur de la main sur la partie latérale du thorax.

Il n'y a pas de différence appréciable entre les deux pouls radiaux. Les battements des artères du cou, du bras, de la cuisse, sont aussi également énergiques des deux côtés.

L'auscultation et la percussion n'ont rien montré d'anormal pour les organes respiratoires.

Il en est de même pour le cœur ; les battements s'entendent peut-être plus loin et avec plus de force dans la partie droite de la poitrine.

Le foie ne présente pas d'hypertrophie et ne dépasse pas en bas le niveau des côtes. Sa hauteur est de 10 centimètres et demi en mesurant à 3 centimètres en dehors de la ligne médiane.

La percussion fait également trouver une rate peu volumineuse.

La sensibilité générale et spéciale est égale des deux côtés.

Observation II. — Finlayson (*Glascows med. journ.*, nov. 1884, p. 327 et *Revue Hayem*, 1885, t. XXVI, p. 629. Hémi-hypertrophie droite.

Fille, 18 mois. Pas d'antécédents héréditaires.

Dès la naissance, on constate que la moitié droite du corps y compris la face semble plus volumineuse que l'autre ; elle est comme boursouflée. Les téguments abdominaux prennent au-dessus et au-dessous de l'ombilic une coloration cyanique. Ce dernier état est marqué surtout durant les cris. A trois mois plusieurs dents apparaissent du côté droit et aucune à gauche.

Actuellement l'hypertrophie unilatérale est complète du côté droit. Du côté gauche, les trois doigts du milieu sont plus gros que du côté opposé. La moitié de la langue, de l'amygdale sont plus volumineuses à droite. Les os participent à l'hypertrophie. Les artères et les veines sont normales ; température droite plus élevée que la gauche de 2° à 6° F.

On constate en outre surtout dans les cris, des plaques de congestion cutanée tout autour de l'ombilic, sur le dos, à la région pectorale gauche et au membre inférieur droit.

Observation III. — *Congenital hemihypertrophy* par Samuel Adams. *Arch. of, fred.*, décembre 1894. *In revue de Hayem*, 1895, p. 193.

Adams rapporte un cas remarquable d'hypertrophie unilatérale du corps chez un garçon de 10 ans. L'hypertrophie affectait la face, l'amygdale, la mamelle aussi bien que le squelette et les parties molles. La jambe droite de l'épine iliaque antéro-supérieure à la malléole externe mesurait quatre pouces et demi de plus que la jambe gauche. La circonférence de la cuisse excédait de 4 pouces 3/4.

La peau de ce côté présentait sur de nombreux points des taches telangectiasiques.

Observation IV. — Wiltelshofer. Hypertrophie unilatérale totale droite.

Hypertrophie de tout le côté droit, surtout marquée au membre inférieur. Les trois premiers orteils sont particulièrement atteints ; les deux derniers sont soudés.

A. — **Hémiplégie totale.**

2° *Sans nœvus.*

Observation V. — Hypertrophie congénitale du membre thoracique gauche et peut-être du membre abdominal du même côté, développement anormal de l'index et du médius de la main gauche. Présentée par M. Foucher à la société anatomique. (*Bulletin de la Société anatomique* 1850, p. 108). *In* Trelat et Monod.

Il s'agit d'un homme ; l'âge n'est pas mentionné. Tout le membre thoracique gauche était beaucoup plus volumineux que le droit, mais n'était pas sensiblement plus long. (Les différences de volume ne sont pas exprimées en chiffres). L'épaule était remarquable par son développement énorme. Parmi les doigts de la main gauche, le pouce, l'annulaire et l'auriculaire étaient normaux , les deux autres, l'index et le médius étaient à la fois plus longs et plus gros que leurs voisins.

D.	Médius. . . .	13 centim.	G. . . .	10 centim.
«	Index.	12 «	«	9 »

Ces deux doigts sont recourbés latéralement et se touchent par leur convexité. Le membre abdominal gauche est beaucoup plus volumineux que le droit, mais ils sont tous les deux de la même longueur, et le malade ne boîte pas.

L'augmentation de volume du membre abdominal ne semble pas de même nature que celle du membre thoracique ; ici elle est due au développement anormal des os et des muscles ; là, au contraire elle est constituée au moins en presque totalité par un épaississement considérable de la peau et du tissu cellulaire sous-cutané. La peau, en effet, est tendue et bosselée, indurée par place ; elle renferme dans son épaisseur d'innombrables veinules sinueuses et comme variqûeuses, sans qu'on puisse y découvrir de varices proprement dites.

Cette tuméfaction commence à la racine du membre et s'étend jusqu'à l'extrémité des orteils. Toutes les autres parties du corps sont bien conformées ; la situation des principaux viscères est anormale et leur volume normal aussi. Cet homme raconte qu'au dire de ses parents, il serait venu au monde dans cet état. Cette version, très admissible pour le membre supérieur, est au moins douteuse pour le membre inférieur. Les autres membres de la même famille ne présentent aucun vice de conformation.

Observation VI. — Dans la séance du 24 août 1859 dans le cours d'une discussion sur les nœvi, M. Chassaignac parle d'une jeune fille dont toute la moitié du corps est hypertrophiée, l'autre étant normale quant à la forme et au volume.

Plus tard, dans la séance du 7 septembre de la même année M. Chassaignac présente à la Société de Chirurgie une jeune fille qui offre un exemple d'hypertrophie du membre inférieur gauche, qui non seulement est plus gros, mais plus long que l'autre.

Des faits semblables ont déjà été signalés par lui chez des sujets présentant des taches vasculaires sur la peau ; mais chez tous les taches siégeaient sur le membre hypertrophié ; tandis que chez cette jeune fille elles occupent le membre qui a conservé son volume normal. L'autre membre n'en offre pas trace.

Observation VII. — Inégalité congénitale des deux parties du corps. Singulières conséquences physiologiques. Broca, *Journal physiol.*, Brown-Séquard, T. II, 1859. P. 70.

Garçon de 11 ans. — Inégalité des deux moitiés du corps constatée par les parents dès les premiers mois de la vie, devenue plus apparente à mesure que l'enfant a grandi.

La moitié gauche du corps est la plus développée, on dirait que le corps de cet enfant est formé par la réunion de deux moitiés provenant de deux individus différents d'âge, de taille et de force.

	C. gauche	C. droit	diff.
Membre inférieur Longueur.	—	—	—
De l'épine iliaque à la malléole interne.	65.5	60	5.5
De l'épine iliaque au bord supérieur de la rotule	32	29.5	2.5
Du bord supérieur de la rotule à la malléole interne.	33.5	30.5	3
Pied. — De l'extrémité supé-			

rieure du calcanéum à l'extrémité antérieure du gros orteil. . . .	22	21	1
Membre supérieur (Longueur) de l'acromion à l'apophy. styloïde du radius	41	39	2
Longueur de la clavicule . . .	11.7	10.6	1.1

L'enfant boîtait, et la claudication s'explique, suivant M. Broca, et par le raccourcissement qui était de 5 centimètres et demi, et par le fait que l'épine iliaque du côté gauche est abaissée de près de 2 centimètres.

Abdomen.— Une perpendiculaire abaissée de l'épine iliaque sur le raphé médian de l'abdomen, était à droite, plus courte de 1 centimètre. La moitié droite du scrotum était moins volumineuse que la gauche.

Les deux testicules paraissent de même grosseur.

Thorax. Cou. — Une égalité analogue existait entre les deux moitiés de la cage thoracique. La mensuration n'a pas été faite.

Le sterno-mastoïdien droit est un peu moins gros que le gauche, mais ne paraît pas plus court.

Le cou et la colonne vertébrale sont parfaitement conformés ; pas de déviation, pas d'apparence de torticolis.

Tête. — La tête présente les particularités les plus curieuses.

Œil. — Le gauche est plus ouvert que le droit. La commissure externe est plus éloignée de la ligne médiane à gauche qu'à droite (0,3 mm.).

Mesures de la face. — Une ligne verticale menée de la commissure externe de l'œil au bord inférieur de la mâchoire, mesure :

A gauche. . . . . 3 c.
A droite . . . . . 4 c. 5

Les arcades dentaires supérieure et inférieure décrivent une courbe plus longue à gauche, et les dents de droite, faute d'espace sont très irrégulièrement implantées.

Crâne. — La moitié droite est moins développée que la gauche ; un cordon circulaire passant au niveau des sourcils et de chaque côté au-dessous de l'oreille, pour aller rejoindre la protubérance occipitale, mesure 48 centimètres, sur lesquels 25 appartiennent à la moitié gauche et 23 à la moitié droite.

La sensibilité générale paraît moins développée sur les membres droits. L'exploration par double piqûre n'a pu être faite.

Ouïe. — Le tictac d'une montre est entendu :

A droite jusqu'à une distance de 1 m. 25.

A gauche jusqu'à une distance de 2 m. 50 et au-delà.

Odorat. — N'a pu être étudié, vu l'âge de l'enfant.

Goût. — Même difficulté d'exploration, mais l'aspect de la langue est plus remarquable ; la moitié gauche est très notablement plus large et plus épaisse. On la mesure après l'avoir fait tirer autant que possible hors de la bouche et l'on trouve :

A la moitié droite . .	1 c. 66	différ. 00 mm. 66
A la moitié gauche . .	2 c. 33	

La ligne médiane de la langue est par suite déviée à droite. Un brusque relief antéro-postérieur indique les limites des deux moitiés.

Vision. — Après exploration attentive, il paraît incontestable que la vue est moins bonne à gauche qu'à droite.

M. Broca fait remarquer que le meilleur œil correspond précisément à la plus mauvaise oreille et à la moins développée des deux moitiés du crâne, de la face, du tronc et des membres. Il est porté à expliquer ce fait par l'entrecroisement des nerfs optiques au niveau du chiasma, ne mettant ainsi la cause de l'inégalité des yeux ni dans les globes oculaires, ni dans les nerfs optiques, mais dans leur origine centrale.

Cet enfant est peut-être un peu moins intelligent que les autres membres de la famille. Ce détail n'a au reste, pour M. Broca, aucune signification. La cause de ce vice de conformation est inconnue. Il n'est pas héréditaire.

Observation VIII. — Inégalité congénitale des deux moitiés du corps ; hypertrophie considérable du côté droit. Obs. par M. Burlet, interne des hôpitaux de Lyon, service de M. Ollier (*Gazette de Lyon*, 1862, juillet, p. 309).

Jeune femme de 27 ans, entrée en mars 1861, à l'Hôtel-Dieu de Lyon, service de M. Ollier. *In* Trélat et Monod.

Depuis sa naissance, la moitié droite du corps est plus considérable que la moitié gauche. Cette difformité porte principalement sur le pied, la jambe et la cuisse. Lorsqu'elle marche pendant quelque temps, le membre inférieur doit augmenter d'une manière sensible.

La malade est examinée après un repos de douze heures au lit.

Au premier coup d'œil, on reconnaît un excès de développement de tout le côté droit du corps, mais surtout du mem-

bre inférieur. Les mensurations faites par M. Ollier, montrent qu'il existe entre les deux membres une différence de 10 centimètres en faveur de celui du côté droit.

Pourtant la malade ne boîtait pas, ce qui pour l'auteur, peut être attribué à deux causes : d'abord l'élévation du bassin (une ligne partant de l'épine iliaque et tombant perpendiculairement sur le raphé médian de l'abdomen, passe à 2 c. 5 au-dessus de l'épine gauche), puis à la flexion du genou droit qui faisait un angle saillant en avant.

Les différences de volume sont proportionnelles et atteignent 9, 10, 13 centimètres à la cuisse, 6 et 7 centimètres à la jambe, et 4 centimètres au pied.

Au membre supérieur. — La différence de longueur est nulle; le volume est un peu plus considérable à droite qu'à gauche.

La moitié droite de l'abdomen est plus développée que la gauche. La différence est de 3 à 4 centimètres.

Les seins sont également développés. Le droit est un peu plus élevé.

Tête. — Pas de différence appréciable à la mensuration entre les deux moitiés de la tête.

Face. — L'œil saisit une inégalité frappante dans l'ensemble des traits ; elle échappe à la mensuration. La moitié droite est évidemment plus développée que la gauche.

Observation IX. — Arnheim et R. Virchow, Fall von angenborener Halbseitiger, hypertrophie. (*Berlin, Klin. Woch*, p. 11232, 20 décembre 1897. *Autopsie. In* Revue de Hayem, 52, 2, p. 173.

1. Cas d'hémi-hypertrophie.

Enfant rachitique atteinte d'hypertrophie congénitale de tout le côté droit. Elle offrait le phénomème singulier d'une dyspnée inspiratoire avec tirages sus-claviculaire et épigastrique, et respiration sifflante perceptible à distance ; au niveau de l'épigastre et à la partie gauche de la région précordiale se voyaient des dilatations veineuses.

Mort par broncho-pneumonie.

A l'autopsie tous les viscères de la moitié droite présentaient un développement plus considérable. Ovaire, rein, cœur etc. Tuméfaction des ganglions thoraciques et mésentériques. Dans le poumon droit tout l'arbre bronchique de lobes supérieur et inférieure était hypertrophie.

R. Virchow qui a examiné les pièces déclare n'avoir jamais rien vu de semblable.

L'hypertrophie portait sur les plus petites bronches qui normalement presque entièrement dépourvues de cartilage possédaient un anneau cartilagineux presque complet.

Observation X. — Maurice Pollosson (Lyon médical 1884, t. XLVII p. 14). (Autopsie).

Garçon journalier, 19 ans. Entre à l'hôpital pour phimosis et hydrocèle double. Eléphantiasis unilatéral congénital droit à développement irrégulier parallèle au développement général. Le diamètre de la cuisse présente sur le côté opposé un excédent de 10 centimètres, celui du mollet de 7 centimètres.

La différence est beaucoup moindre aux membres supérieurs du même côté. Le foie est plus volumineux et l'abdomen offre un épaississement cutané, la différence thoracique est insensible.

La peau non variqueuse est gris pâle, ferme élastique sans œdème. A la racine de la cuisse, et sur les bourses, varicosités peu marquées. Ganglions volumineux et indurés dans le triangle de scarpa.

Le scrotum est le siège d'une hypertrophie générale et de noyaux indurés. Le prépuce lisse, énorme ne permet pas de couvrir le gland. Il existe enfin une hydrocèle double plus marquée à gauche et dont l'origine remonte à 2 ans 1/2.

L'hypertrophie droite n'a jamais altéré la santé générale, ni déterminé aucune gêne fonctionnelle. Opération sans incident du phimosis et de l'hydrocèle droite.

Deux ans après, en 1884, le malade mourait chez M. Mollière à l'Hôtel-Dieu. Il asphyxiait. Tous les ganglions lymphatiques avaient acquis depuis quelques mois un accroissement considérable aussi bien à droite qu'à gauche.

L'autopsie démontra des lymphadénomes malins occupant tous les ganglions de l'économie.

Observation XI. — Masmejean. Thèse de Montpellier, 17 mars 1888. — Hémi-hypertrophie droite.

Joseph X.., 13 mois. Pas d'antécédents pathologiques. L'accouchement a été laborieux ; il a duré 24 heures, et s'est terminé par une application de forceps. L'enfant était volumineux. Il s'est développé rapidement et a marché vers onze mois. Depuis sa naissance, il a toujours présenté les attributs d'une parfaite santé.

Sa famille s'est aperçue de bonne heure que le côté droit était plus développé que le gauche. L'asymétrie aurait été constatée par la nourrice à l'âge de deux mois ; elle s'est ensuite progressivement affirmée.

Le développement hypertrophique a paru pourtant suivre le développement général.

Les mensurations pratiquées à l'aide d'un compas et d'un ruban métrique, ont donné les résultats suivants pour le membre inférieur.

Circonférence	Côté droit	Côté gauche
Cou de pied.	15 cent. 5	12 cent. 5
Région sus malléolaire. .	14 —	12 —
Mollet.	18 — 2	17 — 5
Cuisse, un tiers inférieur.	19 —	18 — 5
Cuisse partie moyenne. .	23 — 5	23 —

Pour le membre supérieur.

Circonférence	Côté droit	Côté gauche
Avant-bras	11 cent.	10 cent.
Bras	14 —	14 —

Longueurs aux membres supérieurs ou inférieurs égales des deux côtés. Pas de différence sensible entre les deux côtés. Pas de différence sensible entre les deux moitiés de l'abdomen ou du tronc. La face est plus volumineuse à droite. La joue, le menton et la pommette font, de ce côté, une saillie exagérée et déterminent ainsi une asymétrie faciale manifeste.

Partout, sauf à la face, le système osseux paraît avoir un développement normal, les vaisseaux, les ganglions n'offrent rien de particulier.

La peau présente l'aspect ordinaire chez les enfants mais la couche graisseuse sous-jacente paraît, en certains points, augmentée de volume ; au pied droit, à la région dorsale

métatarso-tarsienne, il existe un bourrelet adipeux aplati, élastique, rénitent ; on dirait un lipome très fibreux, son volume est le double du côté opposé, les orteils sont libres, bien formés parfaitement mobiles.

Les paupières droites sont pseudo-œdémateuses ; la supérieure est lisse, brillante comme trop grande.

La sensibilité générale, la sensibilité réflexe sont intactes ; la température et l'urine sont normales.

Le sujet est vigoureux et ne laisse rien à désirer au point de vue fonctionnel.

Observation XII. — *Uerber einen fall von hemi-hypertrophia dextra* (1) par Tilanus. *Münchener méd. woch.* n° 4 65, 24 janvier 1894. *In Revue de Hayem,* 1893 p. 209.

Une fille de 10 ans se met à boiter : la mère constate qu'elle ne peut porter à droite qu'un soulier beaucoup plus grand que l'autre. L'enfant est bien portante, les membres du côté droit sont plus longs, et plus gros qu'à gauche. L'hypertrophie porte aussi sur le squelette du tronc à droite ; la hanche est saillante, l'épaule plus large et le périmètre thoracique plus développé. Il existe aussi une hémi-hypertrophie droite de la face et de la langue.

La réaction électrique des muscles est normale. Il existe des troubles vaso-moteurs cutanés consistant en cyanose sous l'influence du froid.

L'enfant marchait à 3 ans ; elle est gaie intelligente et n'éprouve pas de douleurs. Ses parents et ses frères et sœurs sont sains.

1. Un cas d'hémi-hypertrophie droite.

Observation XIII. — Kollischer. Société de psychiatrie et de neurologie de Berlin. 13 novembre 1899. Analyse dans le *Neurologischer Central Blatt* de 1899 p. 1110. *Monatschift für Psych. u neur.* 1899. T. VI p. 431.

Enfant de 3 mois 1/2. Angiome cutané diffus avec hémi-hypertrophie droite. La jambe droite a deux centimètres de longueur de plus que la gauche ; la circonférence de la cuisse droite deux centimètres de plus que la gauche.

Les orteils et les doigts sont plus longs et plus épais à droite par contre le pouce et le gros orteil sont plus petits qu'à gauche.

Il y a aussi par places un angiome de la peau. L'hypertrophie n'existe qu'à droite.

D'après l'auteur, l'hypertrophie est causée par une paralysie des vaso-constricteurs.

La télangiectasie n'a pas le même degré ni la même étendue que l'hypertrophie.

Les limites de l'angiome ne coïncident pas avec la voie des nerfs périphériques.

B. — Hypertrophie des extrémités opposées ou alternes.

1° *Avec nævus.*

Observation XIV (personnelle). — Prise dans le service de M. le Dr Ch. Mirallié à l'hospice général de Nantes.

Hypertrophie congénitale du membre inférieur gauche de deux doigts (annulaire et auriculaire de la main droite et de deux orteils du pied droit (2e et 3e orteils). Nævus très

étendu du tronc du membre inférieur gauche et des deux membres supérieurs.

Le 30 octobre 1900 entrait à l'infirmerie des vieillards de l'hospice général de Nantes le nommé N..., 41 ans, journalier atteint d'une lymphangite tronculaire peu accentuée du membre inférieur gauche.

En examinant le membre malade, on voyait quelques traînées rougeâtres partir de la région du cou de pied, suivre la face antérieure de la jambe et finir à la région du genou. Mais on était surtout frappé de l'énorme développement de la jambe et du pied gauche. Le pied était manifestement plus volumineux que celui du côté droit ; la peau y était lisse et régulière sans ulcération, au niveau du cou de pied, le membre inférieur était comme étranglé par une circulaire qui surplombait la masse énorme de la jambe. A la région antérieure de la jambe, la peau était recouverte de plaques d'épaississements épidermiques, fendilles remontant jusqu'à mi-jambe et porte d'entrée de la lymphangite infectieuse. Sur tout le membre inférieur, la peau était épaissie, ses plis normaux exagérés ; on ne pouvait la plisser sous les plans sous-jacents. Enfin, la pression ne déterminait pas le moindre godet ; la consistance était ferme et résistante, et il n'y avait pas trace d'œdème.

Sous l'influence de pansements humides, la lymphangite disparut en quelques jours ; les épaississements épidermiques de la partie antéro-inférieure de la jambe disparurent et l'on put alors se rendre compte exactement de l'état du membre malade.

Le membre inférieur gauche revenu à son état normal est manifestement plus volumineux que celui du côté droit; cette

différence d'aspect est beaucoup plus apparente sur le pied et la jambe, moins manifeste à la cuisse, où la mensuration surtout la met en relief. Le pied gauche est volumineux, son épaisseur est beaucoup plus grande que celle du pied droit ; mais cette augmentation de volume est régulière et frappe proportionnellement tous les segments du pied. Le cou de pied représente un étranglement circulaire beaucoup moins accentué qu'à l'entrée du malade, mais encore très manifeste : le rebord inférieur de cette sorte de dépression, constitué par la masse du pied, est moins saillant, et moins accentué que le rebord supérieur formé par le repli cutané de la jambe. Celle-ci a dans son ensemble un aspect cylindrique, les reliefs normaux des os de la jambe et des muscles du mollet sont à peine accusés. Le genou est beaucoup plus volumineux que celui du côté droit, mais son aspect général ses reliefs et ses dépressions sont nettement accusés. La cuisse gauche semble beaucoup moins hypertrophiée que le reste du membre ; une autre différence est aussi à noter ; au pied et à la jambe, les tissus forment un tout solide compact de consistance ferme ; à la cuisse au contraire, les masses musculaires de la face externe s'affaissent et retombent sur le drap du lit. Dans son ensemble, le membre inférieur a conservé son aspect régulier. C'est un membre hypertrophié, ce n'est pas un membre difforme.

La peau (abstraction faite du nœvus sur lequel nous reviendrons) présente en général un aspect normal ; mais ses plis ses élevures papillaires sont exagérées. Elle est ferme et élastique au toucher. Elle fait corps avec les plans sous-jacents dont il est impossible de la détacher au pied et à la jambe. En ces deux régions, il est impossible de déterminer

par le pincement le moindre pli cutané. A la cuisse, au contraire, il est plus facile de plisser la peau. A cet épaississement général de la peau, s'adjoignent sur la partie antéro-inférieure de la jambe, une prolifération épidermique squameuse et fendillée qui va en s'atténuant vers la périphérie où elle se confond progressivement avec la peau normale. A la partie externe de la cuisse existe une plaque eczémateuse.

En palpant avec soin le membre inférieur gauche on voit que cette hypertrophie ne frappe pas seulement la peau et le tissu cellulaire sous-cutané. Les os participent à cette hypertrophie. Les orteils sont surtout hypertrophiés en largeur ; leur longueur est peu augmentée. Le tibia gauche est beaucoup plus large que le droit ; son bord antérieur facile à suivre au toucher est épaissi, élargi ; il présente en outre quelques irrégularités ; la face interne du tibia est très élargie. Le palper décèle, en outre, sur le bord externe du mollet, une dépression verticale produite manifestement par l'aponévrose transverse du mollet. Le plateau tibial de l'articulation du genou est très élargi mais a conservé sa forme normale. La rotule est très hypertrophiée dans tous ses diamètres.

Les condyles du fémur sont considérablement hypertrophiés ; le corps même du fémur semble moins atteint que le reste du membre. L'hypertrophie du membre inférieur porte également mais dans une moindre proportion sur la moitié gauche du bassin.

	gauche	droit
Circonf. du gros orteil	11 cm.	8 cm.
» du cou-de-pied	31 cm.	27 cm.

» partie inférieure du mollet . .	41 cm.	33 cm.
» partie supérieure du mollet . .	37 cm.	29 cm.
» du genou	42 cm.	35 cm.
» cuisse au-dessus du genou . .	40 cm.	31 cm.
» cuissse, partie moyenne . . .	44 cm.	36 cm.
» cuisse à la racine	50 cm.	44 cm.
Pied, longueur	35 cm.	31 cm.
» largeur.	10 cm.	10 cm.
» épaisseur.	9 cm.	5 cm. 5
Longueur de la jambe de l'interligne articulaire du genou à la pointe de la malléole externe.	42 cm.	39 cm.
De la saillie du grand trochanter à la pointe de la malléole externe.		
Longueur du membre inférieur . . .	90 cm.	84 cm.
Largeur de la rotule	6 cm.	5 cm.
Largeur de la face interne du tibia . .	7 cm.	5 cm.
Distance de l'épine iliaque antéro-supérieure à la ligne médiane dorsale . .	29 cm.	17 cm.

L'hypertrophie frappe en outre l'annulaire et l'auriculaire de la main droite. L'annulaire droit présente dans son ensemble une courbure à concavité externe regardant le médius. Lorsque les doigts sont étendus et malgré cette incurvation de l'annulaire, le doigt dépasse en longueur l'extrémité du médius. Le petit doigt est aussi incurvé mais son rayon d'incurvation est plus grand, sa longueur dépasse celle de l'index. Non seulement les doigts sont hypertrophiés en longueur, mais ils le sont aussi en épaisseur. Toutes les phalanges participent à l'hypertrophie, au prorata de leurs

Main droite

dimensions normales. La peau est épaissie ainsi que les tissus sous-jacents.

	A droite	A gauche
Longueur du petit doigt.	9 cm. 5	8 cm.
Longueur de l'annulaire.	11 cm.	9 cm. 75
Longueur du médius	10 cm. 5	10 cm. 5
Lougueur de l'index.....	9 cm.	9 cm. 5

Notons enfin une hypertrophie manifeste du deuxième et du troisième orteils du pied droit : ici l'hypertrophie est surtout marquée en longueur ; les deux orteils sont manifestement plus longs que les autres orteils du pied droit.

Grâce aux radiographies de M. le Dr Allaire, nous avons pu étudier l'état des os.

Sur la radiographie de la main, l'hypertrophie de l'annulaire et de l'auriculaire est manifeste. Ces os sont augmentés dans tous leurs diamètres en longueur et en épaisseur.

	Longueur de la phalange	Phalangine	Phalangette
Médius.....	4 cm. 35	2 cm. 8	1 cm. 8
Annulaire....	4 cm. 5	3 cm.	2 cm. 2
Auriculaire ..	3 cm. 8	2 cm. 15	2 cm.

L'hypertrophie en longueur est manifeste et porte avec une prédominance marquée sur la phalangette. C'est aussi sur l'extrémité libre de cette phalangette que l'augmentation de volume en diamètre présente son maximum.

La radiographie nous donne en effet 8 millimètres pour le médius, 12 pour l'annulaire, et 9 pour l'auriculaire. Les métacarpiens semblent conserver leurs proportions relatives et être absolument normaux. Cette radiographie nous montre

encore qu'à côté de l'hypertrophie osseuse, il faut faire une large place à l'hypertrophie des autres tissus dans l'augmentation de volume du doigt. La couche charnue qui entoure les os est beaucoup plus développée sur l'auriculaire et l'annulaire que sur les autres doigts et atteint presque la même épaisseur que sur la face antérieure du pouce. Sur les autres radiographies, cette hypertrophie est moins facile à mettre en lumière.

Les genoux ont été radiographiés sur une même plaque, malheureusement la jambe malade présente un léger degré de rotation en dehors, ce qui vicie le résultat au moins en partie ; aussi n'avons-nous pas cru devoir publier cette radiographie. Cependant nous voyons que le diamètre transversal du plateau tibial gauche dépasse de 18 millimètres le diamètre correspondant du côté sain.

De même, les deux pieds n'ont pu être radiographiés dans une position absolument identique. Cependant on y relève entre les os symétriques les différences suivantes.

	Pied gauche	Pied droit
Calcaneum longueur.....	8 cm. 8	8 cm. 6
— hauteur.....	4 cm. 5	4 cm. 5
Cuboïde hauteur.....	3 cm. 5	3 cm. 2

Nous avons pris la circonférence des orteils du pied droit au-dessus de l'articulation de la phalange et de la phalangine.

Nous avons obtenu :

Gros orteil droit.....	8 cm.
2e orteil.....	5 cm. 1/2
3e orteil.....	7 cm. 1/2
4e orteil.....	7 cm.
5e orteil.....	6 cm. 1/2

Pied droit

Pied gauche

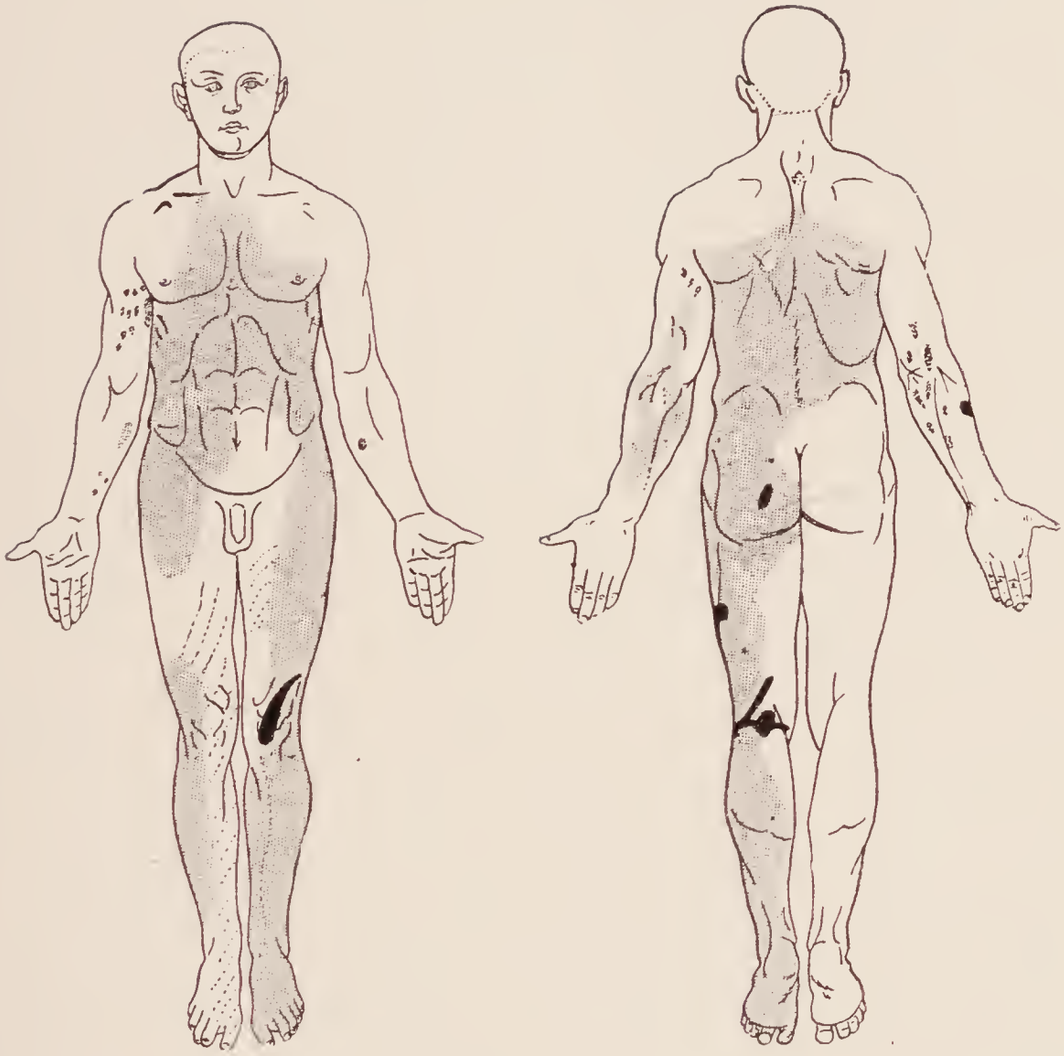

Topographie du nœvus et des varices chez le malade qui fait l'objet de l'observation XIV (personnelle).

Mais ce qui ressort avec le plus de netteté, c'est l'hypertrophie considérable des tissus perosseux, hypertrophie peut-être plus marquée encore sur la face dorsale que sur la face plantaire du pied.

En résumé, de cet examen, on peut conclure que l'hypertrophie frappe tous les segments constitutifs du membre inférieur gauche et des deux doigts extrêmes de la main droite, et qu'elle porte sur tous les éléments constitutifs de ces segments, os et masses musculo-cutanées.

Le malade attire encore l'attention par un nœvus très étendu, qui occupe une grande partie de la surface cutanée. La peau présente une coloration rouge violacé vineuse, type de nœvus venosus des anciens auteurs.

Tronc. — Sur la face antérieure du tronc, le nœvus remonte sur la ligne médiane, jusqu'au niveau du creux sus-sternal. A gauche, il descend presque verticalement le long du bord gauche du sternum, en s'inclinant un peu obliquement au dehors, puis passe à trois travers de doigt au-dessus du mamelon gauche, pour gagner le sommet de l'aisselle et passer à la face dorsale du tronc. En bas, le nœvus descend sur la ligne axillaire gauche jusqu'à la crête iliaque qu'il suit jusqu'à l'épine iliaque antéro-supérieure. De là la limite inférieure du nœvus remonte obliquement en haut et en dedans, et atteint la ligne médiane un peu au-dessus de l'ombilic ; elle descend verticalement le long de la ligne blanche et arrivée à deux travers de doigt au-dessus de la symphyse du pubis, elle se dirige obliquement en haut et à droite, et atteint le pli de l'aine à égale distance de la symphyse et de l'épine iliaque antéro-supérieure. Là, le nœvus se continue sur la face antérieure de la cuisse droite où nous le retrou-

verons, puis il remonte le long du flanc droit, il s'arrête au-dessous de l'aisselle à peu près à la hauteur de l'appendice xyphoïde, se dirige alors obliquement en bas et en avant, puis en haut et en dedans, et laissant en dehors le mamelon droit, atteint l'articulation sterno-claviculaire gauche. Sur cette large tache nœviforme apparaissent quelques petits points de peau saine, de dimensions très variables, les uns punctiformes, les autres beaucoup plus rares, plus étendus, irréguliers de forme et dont le principal présentant le diamètre d'une pièce de cinq francs entoure le mamelon gauche et la région sous-jacente.

Sur la face postérieure du tronc, le nœvus remonte moins haut qu'en avant. Partie du sommet de l'aisselle gauche, la limite supérieure se dirige en haut et en dedans, et atteint le rachis presque au niveau de l'épine de l'omoplate, puis elle descend en bas et en dehors vers le sommet de l'aisselle droite. En bas, le nœvus suit à gauche la crête iliaque jusqu'à la ligne médiane, décrit alors une courbe à concavité regardant le coccyx et comprenant tout le coccyx dont la peau reste indemne : puis il atteint le sillon interfessier et se continue sur le membre inférieur gauche. Sur cette surface nœvique émerge un petit îlot de peau saine, correspondant à la pointe de l'omoplate gauche. En outre sur la ligne médiane au niveau de la première vertèbre dorsale existe un petit nœvus de la dimension d'une pièce de deux francs.

Membre inférieur gauche. — Toute la fesse gauche est recouverte par le nœvus ; en dedans, le nœvus recouvre la peau jusqu'à deux travers de doigt au-dessous du pli fessier, puis il se dévie en dehors et en bas jusqu'à la ligne médiane de la cuisse, qu'il suit jusqu'au creux poplité ; là, il s'étend

davantage en dedans, décrit une courbe à concavité interne, et ne laisse sur la face interne et postérieure du mollet qu'une étroite bordure de peau saine ; rejoignant la ligne médiane à la partie supérieure du tendon d'Achille, le nœvus s'étend de nouveau vers le bord interne du talon, contournant la malléole interne qu'il respecte, et le bord interne du pied pour apparaître sur la face dorsale. Là, il occupe toute la face dorsale du pied et des orteils ; en arrière, il décrit sur la face antérieure du cou-de-pied et autour de la malléole interne indemne, une courbe analogue à celle de la face postérieure, et remonte presque verticalement sur la ligne médiane de la jambe, le long de la crête du tibia, et sur la ligne médiane de la cuisse dans sa moitié inférieure, puis il se dévie à gauche et rejoint l'épine iliaque antéro-supérieure gauche où il se confond avec le nœvus du tronc. En d'autres termes, sur le membre inférieur gauche, le nœvus occupe toute la moitié externe du membre (moitié externe de la face antérieure, face externe et moitié externe de la face postérieure de la jambe et de la cuisse) et toute la surface du pied respectant la moitié interne de la malléole externe.

Membre inférieur droit. — Sur le membre inférieur droit le nœvus est beaucoup moins étendu. La face postérieure en est complètement indemne. Sur la face antérieure de la cuisse se trouve une large plaque confondue en haut avec celle du tronc, la limite inférieure descend d'abord verticalement un peu en dedans de l'axe vertical médian de la cuisse, jusqu'à mi-hauteur de la cuisse, puis se recourbe en haut et en dehors pour rejoindre la crête iliaque et le nœvus du tronc.

Une seconde tache nœviforme, complètement isolée de la précédente, occupe la moitié externe de la face antérieure

du genou et de la jambe, s'arrêtant en haut au-dessus des condyles du fémur, en bas au-dessus de la malléole externe.

Membre supérieur gauche. — A la racine du membre et sur sa face interne, continue avec le nœvus du tronc, se voit une large plaque nœvique qui s'arrête bientôt après quelques centimètres. Une autre plaque le long de bord externe du coude. Enfin quelques taches de nœvus sur le bord interne, et la moitié interne de la face antérieure de l'avant bras, petites, isolées les unes des autres.

En arrière quelques taches sur le bord interne du bras. Sur la moitié inférieure de la ligne médiane du bras, un nœvus d'une largeur de deux travers de doigt, descend jusqu'au coude, là il se continue avec un nœvus plus large, en forme de raquette, dont la partie renflée occuperait le coude, et dont la queue se prolongerait sur la ligne médiane de l'avant-bras pour s'arrêter au-dessus du poignet. La peau qui occcupe le centre de la partie renflée de la raquette est intacte et respectée par le nœvus.

Membre supérieur droit. — La face antérieure du membre présente dans sa moitié interne sur le bras et sur l'avant-bras des taches nœviformes de dimensions très variées, les unes punctiformes, les autres pouvant atteindre le diamètre d'une pièce de 5 francs.

En arrière, il existe de très nombreuses petites taches disséminées tout le long de la moitié interne du bras et de l'avant-bras, plus confluentes au niveau du coude, et s'arrêtant au-dessus du poignet. Quand le bras est resté tombant pendant un certain temps, la peau qui sépare toutes les plaques se congestionne, et les réunit en un vaste nœvus, coloré d'une façon plus ou moins intense par placards, et occupant

toute la moitié interne des faces antérieure et postérieure du bras et de l'avant-bras et s'étendant du poignet à l'aisselle où elle se confond avec le nœvus du tronc.

Lorsque le malade est couché et surtout s'il a gardé le lit pendant plusieurs jours, la teinte ecchymotique vineuse du nœvus s'efface ; il pâlit et devient peu apparent sur les membres inférieurs ; au tronc il diminue seulement d'intensité, car le malade reste le plus souvent assis dans le lit ; la position influe donc beaucoup sur la coloration du nœvus et il s'atténue dans le decubitus horizontal : il s'exagère par contre dans la station verticale.

Avant d'aller plus loin, nous tenons à relever cette topographie du nœvus, nettement radiculaire sur les membres supérieurs, où elle occupe le territoire des 6e 7e et 8e racines cervicales et la 1re dorsale. Aux membres inférieurs, la topographie radiculaire est moins facile à mettre en évidence. A gauche, le nœvus occupe le territoire des 4e et 5e racines lombaires et 1re sacrée, respectant les 3e et 4e sacrées ; à droite elle occupe les 2 premières racines lombaires et respecte les racines sacrées.

Varices. — Quand le malade est debout apparaissent alors des varices que l'on retrouve à peine après quelques jours de repos au lit. Sur le bord postérieur externe du bras droit, un peu au-dessous du coude, se trouve une varicosité veineuse bleuâtre grosse comme un haricot. Sur la partie moyenne de la fesse gauche, varicosité veineuse plus volumineuse. Troisième varicosité du volume aussi d'une grosse noisette à la partie moyenne de la face externe de la cuisse. Enfin au creux poplité, les varices atteignent leur maximum de dimension. Partant du sommet du creux poplité et suivant

le bord externe de son triangle supérieur, un paquet variqueux gros comme un fort porte-plume, descend obliquement en bas et en dehors ; à l'angle externe du creux poplité, ce paquet est rejoint par un second paquet aussi volumineux. Couché transversalement au niveau de la base commune des deux triangles qui forment le creux poplité ; il présente à sa partie moyenne une varicosité saillante du volume d'une noisette ; après leur réunion les paquets variqueux contournent le bord externe du genou et traversent obliquement en bas et en dedans la face antérieure de la rotule, formant un gros lacis veineux aplati, de deux travers de doigt de diamètre.

Quand le malade est debout, il rejette le tronc en masse vers le côté droit et présente une position hanchée. Pour marcher il porte le membre supérieur gauche en avant presque sans fléchir le genou ; ce qui, joint à l'augmentation de longueur de ce membre, entraîne un déjettement du tronc sur la droite.

En marchant, le malade présente donc une sorte de balancement latéral, le corps s'inclinant à droite quand le membre gauche se porte en avant pour se redresser quand il s'appuie sur la jambe gauche.

La sensibilité est normale sous tous les modes et sur tous les points du corps.

Les réflexes sont normaux.

La température prise au pli du coude a été de 36°,1 des deux côtés.

La température prise au creux poplité a été de 36°,4 du côté gauche hypertrophié et de 36° seulement du côté sain.

Les antécédents héréditaires et personnels du malade sont négatifs. Il prétend n'avoir jamais fait aucune maladie et avoir toujours remarqué la difformité qu'il porte. Il affirme que jamais il n'a pu porter de chaussures toutes faites que toujours on les lui a faites sur mesure et en prenant mesure sur chaque pied ; toujours aussi il a boîté en marchant.

Cette hypertrophie du membre inférieur gauche ne gêne pour ainsi dire pas la marche, et pour se rendre à son travail le malade fait facilement une marche de plus de deux kilomètres.

Observation XV (résumée). — Joüon. *Revue d'Orthopédie*, 1900. Hypertrophie congénitale diffuse des membres et clinodactylie congénitale des orteils chez un petit rachitique porteur d'une scoliose et d'un trouble genu valgum.

L'hypertrophie congénitale est surtout prononcée aux membres inférieurs et d'une façon générale un peu plus accentuée du côté gauche du corps. C'est-à-dire du côté où l'on constate la présence des nœvi. On voit, en effet, des taches violacées disséminées sur le membre inférieur gauche et sur la moitié gauche du tronc ; elles prédominent sur les bords de la face dorsale du pied ; elles empiètent même un peu sur la face plantaire ; elles recouvrent la face interne et externe de la jambe gauche, la rotule et la région des condyles fémoraux, puis elles s'étendent sur la face externe et la face postérieure de la cuisse gauche, laissant indemne la face interne ; enfin, elles s'étalent sur toute la moitié gauche du tronc.

Il existe un véritable angiome superficiel assez petit à la

face dorsale du pied gauche près du deuxième espace interdigital.

Il n'existe pas de nœvi sur le membre supérieur gauche, ni au côté gauche de la face, le côté droit du corps n'en porte pas non plus.

Si la différence des diamètres de la cuisse et de la jambe des deux côtés est peu appréciable, ce qui est bien évident, c'est le volume considérable des deux pieds et la clinodactylie des orteils qui sont d'origine congénitale.

Il s'agit là d'une hypertrophie en masse; chacun des deux pieds est beaucoup plus volumineux que le pied correspondant d'un enfant du même âge.

Il est à remarquer qu'au pied gauche, c'est-à dire sur celui où existent des taches nœviformes et l'angiome, le gros orteil est beaucoup plus volumineux que celui du pied droit ; le deuxième orteil du pied gauche est également plus fort que celui du côté droit ; en revanche, le troisième est atrophié des deux côtés, mais beaucoup plus à gauche ; les deux derniers sont normaux comme volume.

La clinodactylie est plus prononcée du pied gauche.

La disposition des orteils du pied droit est à peu près semblable à celle du pied gauche, sauf que le premier espace interdigital est normal, mais le troisième orteil légèrement atrophié est un peu recouvert par le deuxième en hyperextension.

Aux membres supérieurs, les mains sont plus volumineuses que celles d'un enfant du même âge, mais elles sont bien conformées ; elles sont seulement un peu lipomateuses principalement en dehors sur la face dorsale, le bord externe de l'éminence hypothenar.

La force musculaire est notable.

Observation XVI. — Kuss et Jouon. *Revue Orthopédique* 1899.

Emilie L. 2 ans 1/2 entrée à l'hôpital Trousseau pour un volumineux abcès froid de la partie latérale droite du thorax. Traitée et guérie au bout de huit jours.

Ne présente pas d'antécédents héréditaires au point de vue de la question qui nous occupe.

L'examen complet de l'enfant montre que les membres supérieur et inférieur gauches sont atteints d'hypertrophie congénitale régulière.

Le père de l'enfant affirme que dès la naissance, les membres supérieur et inférieur gauches étaient plus volumineux qu'à droite. Il s'agit donc bien d'une hypertrophie congénitale.

L'hypertrophie n'intéresse pas le tronc ni la face mais seulement le membre supérieur et le membre inférieur à gauche ; elle est parfaitement régulière, tous les segments du membre y prennent part.

La longueur des membres d'un côté à l'autre ne donne pas de différence en faveur du côté gauche, mais la circonférence des membres du côté gauche l'emporte sur celle des membres du côté droit.

Aussi, on a :

A. — *Membre supérieur.*

Au milieu du bras :

		Différence
A gauche	0 m. 14	0 m. 01
A droite	0 m. 13	

Au niveau de l'épitrohlée :

A gauche	0 m. 15	0 m. 02
A droite	0 m. 13	

Au niveau du pli de flexion :

A gauche	0 m. 11	0 m. 02
A droite	0 m. 09	

La main gauche est plus volumineuse que la droite, le pouce gauche en particulier est beaucoup plus développé que le droit.

B. — *Membre inférieur.*

Circonférence de la cuisse à trois doigts au-dessus de la rotule :

à gauche	à droite
0 m. 23.	0 m. 21

Circonférence de la jambe à trois travers de doigt au-dessous du sommet de la rotule :

à gauche	à droite
0 m. 185	0 m. 175

La circonférence au niveau des malléoles ne donne pas de différence appréciable à la mensuration. Le pied gauche est plus développé que le droit, le gros orteil gauche est beaucoup plus volumineux que le droit. En revanche, le deuxième orteil gauche est très petit et réuni au niveau de sa première phalange au troisième orteil, en un mot le deuxième espace interdigital et peu profond ; le premier l'est au contraire beaucoup.

Le tronc n'est pas plus développé à gauche qu'à droite. Les deux moitiés du cou et de la face sont également bien semblables comme volume.

On ne voit pas de nævi sur le corps de l'enfant la peau des membres hypertrophiés est seulement un peu plus rosé que du côté opposé.

Il existe une légère différence de température en faveur des membres hypertrophiés.

	à droite	à gauche
Température prise au creux proplité. .	35°6.	36°
Température prise au pli du coude (avant-bras fléchi au maximum sur le bras). .	35°4.	36°

Il n'existe pas de troubles trophiques du côté hypertrophié.

La malade étant morte de broncho-pneumonie consécutive à la rougeole les constatations suivantes ont été faites:

Le tissu cellulo-graisseux est plus abondant aux membres hypertrophiés ; ceci se voit surtout sur le bord interne du pied gauche et au niveau de l'éminence thénar de la main gauche, c'est-à-dire là où l'hypertrophie est le plus manifeste. Les muscles sont bien développés, et leur teinte est normale du côté hypertrophié.

Le squelette participe manifestement à l'hypertrophie. Les mensurations du premier métatarsien des deux côtés donnent :

	à gauche	à droite
Longueur	0 m. 030	0 m. 027
Circonférence du corps de l'os	0 m. 03	0 m. 02
Epaisseur de l'extrémité tarsienne	0 m. 01	n'atteint pas 0 m. 01
Epaisseur de l'extrémité phalangienne dépasse.	0 m. 07	n'atteint pas 0 m. 01

Vu les petites dimensions des phalanges et des cunéiformes d'un enfant de deux ans et demi, il est impossible de les mesurer exactement, mais il est facile d'apprécier à la vue que ceux du pied gauche, ont un volume supérieur à ceux du pied droit.

La moelle et le cerveau ont été enlevés ; extérieurement, aucune différence n'existe entre les deux hémisphères cérébraux.

B. — Hypertrophie des extrémités opposées ou alternes.

2e. *Sans nævus.*

Observation XVII. — Owen, cité par Curling et Bush.

Les médius sont deux fois plus longs et plus épais que les index.

Observation XVIII. — Curling. Med. Chir. Transactions. Hypertrophie des 2 mains.

Les 2e, 3e et 4e doigts droits et les 1re 2e 3e doigts gauches sont volumineux mais uniformément développés. Les os, les articulations, les ongles sont envahis par l'hypertrophie. Les parties correspondantes des mains sont un peu plus volumineuses qu'à l'état normal. Le reste du corps est normal.

Observation XIX. — Ideler. Maug. Dissert. Berlin 1855. Cité par Bush. Hypertrophie de trois orteils médians des deux pieds.

Pieds très graisseux.

Les trois orteils médians ont une longueur double des extrêmes mesurés sur le squelette. Les régions plantaires offrent, en outre surtout à gauche un fort bourrelet graisseux.

C. — Hypertrophie d'une extrémité seule.

1° *Avec nævus.*

Observation XX. — Hypertrophie congénitale d'un membre, grosseur anormale du pouce et de l'indicateur de la main droite, avec augmentation de volume de toute l'extrémité supérieure du même côté (Dr Beck. *Medicinische Annalen, von Puchelt Cehelius, et Naegele,* 1836). *In* Trélat et Monod.

Un homme de petite stature, bien constitué, âge de 28 ans, exerçant avec activité, depuis plusieurs années, la profession de bûcheron, offrait une difformité congénitale particulière du membre thoracique droit. Le pouce et l'index avaient un volume énorme.

Dès la naissance ces deux doigts présentaient, ainsi que toute l'extrémité supérieure des dimensions plus considérables. Cette affection ne s'accompagnait d'aucune douleur, et ne gênait qu'en partie l'usage de la main, sans empêcher cet homme de manier convenablement les instruments de sa profession, La peau de ces deux doigts avait sa structure normale.

La mobilité nulle dans l'articulation des deux phalanges du pouce, était incomplète dans celle du pouce avec le premier métacarpien, et seulement un peu diminuée dans les

articulations de l'index. Le jeu du poignet et des autres doigts était parfaitement intact. L'augmentation du volume des os, dans les doigts hypertrophiés, s'accompagnait d'une densité et d'un épaississement du tissu cellulaire sous-cutané qui empêchait de sentir les tendons. Le toucher était un peu moins parfait que dans les trois autres doigts, qui avaient du reste leur conformation normale.

L'avant-bras, le bras et même l'épaule offraient une grosseur évid mment supérieure à celle du côté gauche ; et cette augmentation de volume paraissait dépendre moins d'une hypertrophie des muscles que d'un épaississement de la couche c lluleuse, et de la distension de la peau qui offrait cependant beaucoup de fermeté.

Observation XXI. — Développement gigantesque congénital et progressif du membre inférieur droit. Inclinaison consécutive du bassin et scoliose de la colonne vertébrale. Eléphantiasis des Arabes, congénital du bras gauche. Lipomes dans le dos. Dilatations veineuses cutanées ; pemphigus chronique, etc... Obs. du D. Hermann Frietberg.

Auguste B..., (fille) avait 10 ans, lorsqu'elle fut examinée pour la première fois, en octobre 1853. De misérable apparence, cheveux blonds, tête petite avec une figure d'enfant, pâle, amaigrie. Sur tout le corps à l'exception du membre inférieur droit et de la moitié interne de la main gauche, la peau était d'une couleur brun jaunâtre, sèche flétrie.

Les parents et les sept frères ou sœurs de cette enfant jouissaient tous d'une belle santé. Sa taille était de 3 pieds, 5 pouces. Elle avait le port d'une rachitique. Le développement colossal du pied droit frappait tout d'abord, ainsi qu'une

certaine gêne de la marche ; pour faire un pas en avant de la jambe droite, il lui fallait faire décrire au pied un cercle considérable ; elle relevait d'autre part la moitié droite du bassin, en même temps qu'elle l'inclinait un peu en avant ; malgré cela elle était encore obligée de fléchir les articulations de la hanche et du genoux. La démarche, en raison de la gêne apportée aux mouvements de la jambe droite était maladroite, accompagnée d'une sorte de balancement du corps, mais relativement encore assez ferme et dégagée. La jambe n'était aucunement inerte dans la marche ; on avait peine cependant à constater la contraction des muscles : celle-ci n'était pas, au reste appréciable, à cause de l'hypertrophie du tissu cellulaire sous-cutané, qu'aux muscles des mollets, et aux fléchisseurs de la cuisse. Le corps étant fixé, la malade pouvait faire mouvoir la jambe rapidement et avec vigueur.

Le pied même avait une certaine force, au point que le doigt introduit entre le premier et le deuxième orteil était fortement serré. Lorsque, dans cette position, elle fléchissait le pied, il était facile de voir l'épaisseur considérable des muscles du mollet.

Les vêtements enlevés, le spectacle était vraiment surprenant. La jambe inférieure droite était presque aussi grosse que le reste du corps. Considérée en elle-même, elle pouvait être comparée à celle d'un homme fort et bien constitué. Mais le pied surtout, en raison du développement des orteils, était véritablement monstreux. Ceux-ci, par leur volume énorme, étaient fortement écartés les uns des autres ; le troisième et le quatrième étaient soudés entre eux sur toute leur longeur ; le cinquième formait presque un angle droit

avec le bord extrême du pied. Les ongles, abstraction faite de leur volume, étaient bien conformés. Les os du pied étaient hypertrophiés et séparés les uns des autres par une masse intermédiaire molle et élastique.

La jambe présentait une coloration d'un rouge franc, seul le pied était plutôt violacé. Les formes étaient effacées par le gonflement , on n'apercevait aucune saillie musculaire.

La peau présentait sa température normale, au pied elle offrait une sensation de fraîcheur. Nulle part elle n'était sèche ni ridée ; on n'y voyait pas de dilatation veineuse si ce n'est au milieu du dos du pied, où se montrait une traînée de veines dilatées.

En aucun endroit elle ne gardait l'impression du doigt, elle offrait le degré de résistance normale. Aucune trace de maladie de la peau.

Le développement de la jambe était surtout frappant, lorsque la malade était debout et prenait une position telle que les deux moitiés du bassin fussent à une hauteur égale. La jambe droite était naturellement alors portée bien en avant de la gauche, tellement que le talon droit était de 19 pouces en avant de la pointe du pied gauche.

Dans cette position, la jambe était tellement pliée dans ses trois articulations, que mesurée par devant, l'angle de la hanche était de 117°. Celui du genou 136° celui du pied de 139°. De plus la plante du pied se dressait sur le sol de toute sa hauteur.

Lorsque la malade était étendue sur le dos, l'épine iliaque antérieure et supérieure droite s'élevait de près de 3 pouces plus haut que la gauche, et était en outre portée en avant.

La mensuration comparative des diverses parties des deux membres inférieurs donna les résultats suivants :

Mesures de longueur.

	A droite	A gauche
Du grand trochanter au talon . . .	28 1/2	21
Du grand trochanter au condyle ext. du fémur.	12	9 1/2
Du condyle externe du fémur à la malléole externe	14 1/4	9 1/4
Du talon à la pointe du gros orteil. .	11 1/2	6 1/2
Longueur du gros orteil	4	2
— 2e orteil	4	2
— 3e orteil	4	2
— 4e orteil	3 3/4	1 3/4
— 5e orteil	2 3/4	1 3/4

Epaisseur du pied.

L'épaisseur du pied mesurée au compas d'épaisseur donnait :		
Immédiatement en avant de l'articulation du pied	41/4	21/4
A l'articulation du 1er métatarsien avec le 1er cunéiforme	32/2	11/2
A l'articulation du 3e métatarsien avec le 3e cunéiforme	31/4	11/8
A l'articulation du 5e métatarsien avec la culotte.	11/4	7/8
Dans la région des articulations mé-		

tatarso-phalangiennes on trouvait :

Pour le gros orteil	21/2	11/4
Pour le petit orteil	11/4	3/4

Largeur du pied.

La largeur de la plante du pied était ;

Dans le tiers postérieur	33/4	2
Dans le tiers moyen	51/4	21/4
Dans le tiers antérieur	61/2	23/4

Mesures de circonférence.

Ligne passant par le pli génito-crural, la tubérosité ischiatique et l'épine iliaque antérieure et supérieure . .	21 1/4	15 1/1
Ligne comprenant le pli génito-crural et le grand trochanter	19	13 1/2
Circonférence de la cuisse (partie moyenne).	16	9
Circonférence du genou au-dessus de la rotule	14 1/4	7
Circonférence du genou au niveau de la rotule.	14 1/4	7
Circonférence du genou au niveau du ligament rotulien.	14	8 1/2
Circonférence de la jambe au niveau du mollet	15 1/4	7
Circonférence au-dessus des malléoles.	10	6

Ligne embrassant les malléoles et le talon	14	8 1/4
Circonférence du pied : 1/3 postérieur	18 1/4	6 3/4
Circonférence du pied : 1/3 moyen. .	14	6 1/2
Au niveau des articulations postérieures du petit et du gros orteil. . .	15 1/4	5 1/2
Circonférence du pied au niveau des extrémités antérieures des orteils .	18 1/4	5 3/4
Circonférence du gros orteil (partie moyenne).	6 1/4	2 3/4
Circonférence du 2e orteil (partie moyenne).	4 1/4	1 3/4
Circonférence des 3e et 4e orteils (unis ensemble).	5 1/2	2 1/2
Circonférence du 5e orteil.	2	1 1/2
Ligne passant par l'épine iliaque antérieure et supérieure et l'apophyse de la première vertèbre sacrée . .	22 1/4	—
De la crête iliaque à l'appendice xyphoïde.	8	9/1 4
Ligne allant de la première vertébre sacrée au milieu de la portion sous-ombilicale de la ligne blanche. . .	23	11
Ligne passant par la dernière lombaire et l'ombilic	9 3/4 de chaq. côt.	

La colonne vertébrale présentait des courbures anormales. Les quatres dernières lombaires formaient un arc dont la convexité était tournée à gauche, la première lombaire et les dernières dorsales décrivaient une courbure en sens in-

verse et plus accusée, tandis que les dorsales supérieures et les cervicales inférieures, présentaient de nouveau un arc convexe à gauche et de plus faible courbure. La moitié droite de la partie postérieure du thorax était rejetée en arrière.

Un lipome mesurant en hauteur la largeur de la main occupait l'espace compris entre les moitiés supérieures des omoplates, dépassant leur bord supérieur et leur moitié interne. La tumeur avait en hauteur environ deux pouces.

Deux autres lipomes se rencontraient, l'un au niveau des sixième et neuvième vertèbres dorsales, l'autre un peu au-dessus de la crête iliaque.

Sur la paroi postérieure gauche du thorax, on remarquait une tache violette de la peau, mesurant 6 pouces 3 quarts transversalement, 3 et demi de haut en bas, due à des dilatations veineuses qui ne s'étendaient pas dans la couche sous-cutanée.

A la région sternale et sur la paroi antérieure de la poitrine, sur une largeur de un à trois travers de doigt, un entrelacement de veines cutanées variqueuses s'étendait de l'ombilic vers la clavicule gauche. On en voyait autant à la partie antérieure et externe du tiers supérieur du bras gauche.

Les viscères ne présentaient aucun désordre appréciable. Les poumons et le cœur étaient normaux ; pas de souffle dans les vaisseaux. Le foie et la rate n'étaient ni diminués, ni augmentés de volume.

La mère de la malade affirme que le développement anormal de la jambe droite, les lipomes, les dilatations veineuses du thorax furent remarqués aussitôt après la naissance. On lui cacha tout d'abord ces difformités, mais elle put les

voir elle-même quatre semaines plus tard. Elle s'était bien portée pendant cette dernière grossesse, ainsi que pendant les précédentes.

L'enfant se développe bien, elle était gaie, prit le sein à souhait, et put à 11 mois se dresser et marcher appuyée sur une chaise ; c'est alors qu'on s'aperçut de la gêne apportée au mouvement de la jambe.

Bientôt après, l'enfant fut atteinte d'une maladie aiguë qu'on rapporta à la dentition. A l'âge de 4 ans, elle tomba de nouveau gravement malade et sans cause connue.

Suit la description de cette maladie intercurrrente.

L'enfant fut suivi pendant 2 ans, et l'on put établir par de nouvelles mensurations dans quels rapports la jambe droite et le reste du corps s'étaient accrus.

La taille (août 1855) avait augmenté de 6 pouces 1/4.

L'augmentation est de :	A droite.	A gauche.
Du grand trochanter au talon. . .	2	1/2
Du grand trochanter au condyle externe du fémur.	1 1/4	1
Du talon à l'extrémité du gros orteil.	1/4	1/2
Second orteil	3/4	» »
Troisième orteil	1/2	» »
Les autres orteils ne présentaient aucune augmentation de longueur.		
Ligne passant par le pli génito-crural la tubérosité, et l'épine iliaque antérieure et supérieure.	1/4	1 3/4
Ligne passant par le pli génito-crural et le grand trochanter . .	pas de changement	3/4

Circonférence du genou au-dessous de la rotule.	1 3/4	1
Circonférence au niveau de la rotule.	1 1/4	3/4
Circonf. au niveau du ligament rotulien	1 p. de chaque côté	
Circonf. du mollet	3/4	1/2
— de la jambe au-dessus des malléoles	3/4	» »
Ligne embrassant les malléoles et le talon	1/2	1
Circonf. du pied dans son tiers supérieur	1/4	» »
Ligne passant par l'épine iliaque antérieure et supérieure et l'apophyse de la première vertère sacrée. . . .	2 1/4	» »
Ligne passant par l'apophyse de la dernière lombaire et l'ombilic. .	1 3/4	1 1/4

L'étude de ces chiffres montre que du mois d'octobre 1853 au mois d'août 1855 l'accroissement de la jambe dans tous les sens avait fait plus de progrès à droite qu'à gauche.

La malade succomba à une phthisie pulmonaire au printemps de 1858. L'autopsie ne fut pas faite.

Observation XXII. — Cas singulier d'hypertrophie du membre inférieur droit avec taches vasculaires (nœvi) du même côté, par John Adams, chirurgien de l'Hôpital de Londres. (Lancet, 11, P. 140; août 1858). *In* Trélat et Monod.

Jeune homme, 19 ans, entre à l'hôpital pour une légère contusion du genou droit.

On remarque chez lui un état tout particulier du membre inférieur.

La lésion était congénitale. La mère l'attribuait a une frayeur éprouvée pendant sa grossesse.

Tout le membre inférieur droit était plus fort et plus développé que, le gauche, qui était normal et proportionné au développement général de l'individu.

Voici le résultat des mesures prises réduites en centimètres :

	Droit	Gauche	Différ.
Longueur entière du membre. .	75	71.25	3.75
Circonférence :			
De la jambe au-dessus des malléoles	25	23.75	1.26

Un large nœvus cutané occupait tout le membre ; il commençait au niveau des dernières vertèbres dorsales et s'étendait jusqu'aux orteils ; il était peu apparent à la fesse, manquait sur la peau du pénis, mais recouvrait complètement une moitié du scrotum ; il était parfaitement limité par la ligne médiane et ne dépassait pas le raphé du scrotum.

Il était très-superficiel au point de ne former qu'une tache de teinte bleuâtre ; la pression chassait facilement le sang des capillaires dilatés.

La fémorale et toutes les autres artères du membre accessibles au toucher étaient considérablement élargies.

Les mouvements du membre avaient conservé leur intégrité parfaite. J. Adams considère ce cas comme un exemple d'hypertrophie véritable.

Pour lui, tous les tissus du membre droit avaient avant la

naissance acquis un développement plus considérable qui s'est maintenu plus tard au même degré : le membre hypertrophié continuant à croître pari passu avec le reste du corps,

Et il rapproche ce fait (pour montrer le contraste frappant qui existe entre les deux cas), de celui d'un autre jeune homme mort dans le même hôpital quelques années auparavant ; il avait présenté également au membre inférieur droit, un développement plus considérable, excessif du système vasculaire seul, et comme aux dépens des autres tissus du membre.

Ce développement des vaisseaux ne fit que s'accroître, et le malade succomba.

Un anévrysme par anastomose s'était formée dans l'épaisseur du calcanéum ; il s'ulcéra et entraîna une hémorrhagie mortelle.

Observation XXIII. — Hypertrophie de la moitié droite du corps portant surtout sur le membre inférieur.

Observation recueillie par M. Ch. Monod, interne. C... Maurice, 19 ans, garçon de cuisine, entré le 16 décembre 1868 à la Pitié, salle Saint-Gabriel, n° 26, service de M. Trélat.

Jeune homme d'apparence vigoureuse, fortement musclé taille 1 mètre 71 centimètres. Il s'est toujours bien porté, ne se rappelle pas avoir eu de fièvre éruptive, fluxion de poitrine l'an dernier.

Son père raconte que depuis longtemps le membre inférieur droit est plus développé que le gauche ; mais il ne peut préciser s'il en était de même à la naissance. Une seule chose

l'a frappé alors, les rougeurs que l'on remarque encore à la face et aux jambes.

Il entre à l'hôpital pour un ulcère de la partie inférieure et interne de la jambe droite, dont il fait remonter le début à deux ou trois mois auparavant.

C'est en recherchant la cause d'un ulcère évidemment variqueux chez un individu aussi jeune que l'on constate le vice de conformation dont nous allons parler.

M. Trélat ayant fait entrer le malade dans son service parce qu'il soupçonnait soit un anévrysme artérioso-veineux, soit une hypertrophie.

Nous étudierons successivement, l'hypertrophie des différentes parties du corps dont nous chercherons à apprécier les caractères et le degré, les taches nœsiformes et les différentes dilatations vasculaires qui doivent par leur étendue être considérées à part.

I. — *Hypertrophie des diverses parties du corps.* — Siège exclusivement sur le côté droit et porte principalement sur le membre inférieur.

Membre inférieur gauche. — A première vue augmentation de volume évidente, la cuisse et la jambe paraissant plus développées à droite qu'à gauche. La disproportion est plus frappante encore. Si l'on examine le malade debout et de face, on voit alors qu'elle ne porte pas seulement sur le volume, mais sur la longueur du membre. Les 2 épines iliaques ne sont plus au même niveau : la droite est plus élevée que la gauche et en même temps un peu portée en avant. Le pli de l'aîne est plus profond. Le malade ne s'appuie pas également sur les 2 membres pour se mettre d'aplomb ; il est obligé de fléchir légèrement le genou droit. Par derrière, la

différence n'est pas moins sensible ; la fesse droite fait une saillie plus considérable elle est en même temps plus élevée. Tout le côté droit du bassin est évidemment plus haut que le gauche ; il paraît tendre en même temps à faire une légère bascule en avant.

La mensuration confirme ce premier examen et montre que le membre inférieur droit présente un allongement total de 8 cent. ; le pied droit n'est que de un centimètre plus long que le gauche. Les orteils n'offrent aucune différence de longueur et d'épaisseur d'un côté à l'autre. L'augmentation de volume est en moyenne de 2 centimètres à la cuisse, et atteint 2 cent. 1/2 à 3 centimètres à la jambe.

Nous appellerons surtout l'attention sur les mesures de longueur et surtout de longueur des os, elles montrent qu'il ne s'agit pas seulement d'une infiltration graisseuse et œdémateuse des tissus, mais d'une hypertrophie véritable.

Les différences de volume sont moins importantes à cause de l'infiltration qui existe surtout à la jambe et au cou de pied.

D'ailleurs l'épaisseur plus grande de l'extrémité inférieure du fémur, la plus grande largeur de la rotule et de la face interne du tibia, mesures prises sur des os superficiels montrent que les os ne sont pas moins accrus en largeur qu'en longueur.

Pas de boiterie, pas de gêne des fonctions des membres.

Membre supérieur épaule. — Hypertrophie moins accusée qu'au membre inférieur. La simple inspection montre cependant le plus grand développement de l'épaule, la saillie plus considérable du deltoïde à droite qu'à gauche. On constate par la mensuration une différence de longueur de

1 c. 1/2 ; pour le volume, elle n'est que de 1 centimètre au au bras, 5 millimètres à l'avant-bras. A la main pas de différences.

Ici comme au membre inférieur, hypertrophie des os, allongement du membre évident. L'augmentation du volume est très visible aussi.

Poitrine, abdomen, cou. Le raphé médian de l'abdomen et l'ombilic sont portés à gauche. Cette obliquité du raphé et ce déplacement de l'ombilic sont dus simplement à l'ascension du bassin : l'abdomen n'offre en effet, ni à la vue, ni à la mensuration aucune augmentation de volume.

Pour la poitrine un examen attentif fait reconnaître une voussure du côté droit du thorax visible surtout en arrière.

Le scrotum et les testicules n'offrent rien de spécial.

Le cou présente en arrière une saillie notable du côté droit de la nuque. Le sterno-mastoïdien droit nous a paru un peu plus développé.

Tête, face, organe des sens. Ici les mensurations sont restées sans résultat. La joue droite fait cependant à l'œil une saillie plus considérable que la gauche.

Oreilles, nez, paupières. Rien à signaler. Rien non plus pour les mâchoires, les dents et les gencives. Rien pour le crâne.

Les différents sens sont trouvés normaux.

Sensibilité générale normale.

Force musculaire au dynamomètre égale des 2 côtés.

Examen des viscères ne donne aucun résultat.

Lésions vasculaires. Température. Les artères, aorte, iliaque

primitive, iliaque externe ont été auscultées, pas de bruit anormal.

Tracé sphygmographique de la radiale droite identique à celui de la gauche.

Les lésions des capillaires consistent en une véritable dilatation. Taches nœviformes remarquables par leur étendue et leur limitation presque complète à une des moitiés du corps ; en un seul point au dos et à la nuque les taches dépassent la ligne médiane et s'étendent un peu sur la moitié gauche du thorax.

Elles sont rougeâtres irrégulières de forme disparaissant à une pression un peu forte prenant à l'air une teinte un peu violette, plus rouges au contraire au moment même où l'on découvre les malades.

On les rencontre :

A la face, plaque rougeâtre allongée parallèle à la branche montante du maxillaire inférieur droit.

Au dos, larges taches disséminées sur tout le côté droit, allant rejoindre en haut celles de l'épaule et du bras, en bas celles de la fesse et de la cuisse.

La *partie antérieure* du thorax présente 2 groupes de taches, l'un bien marqué sous la clavicule, l'autre sous le mamelon.

Au bras, moins apparentes et moins développées, elles se trouvent surtout à la face postérieure ; l'avant-bras n'en présente qu'à sa face externe.

Au membre inférieur, elles affectent deux formes distinctes, les unes analogues à celles que nous avons décrites plus haut, d'autres disséminées sur toute la face antérieure et interne de la cuisse, véritables étoiles vasculaires d'un rouge

foncé ne disparaissant pas sous la pression, laissant voir 4 ou 5 petites branches vasculaires dilatées.

De plus le membre inférieur est un membre variqueux. On trouve un ulcère de peu d'étendue au 1/3 inférieur et interne de la jambe.

La température prise au creux poplité accuse 5 dixièmes de degré à l'avantage du membre droit, et une seconde exploration faite, le malade ayant marché donne 1°.

Au creux de l'aisselle la différence est presque insensible.

Observation XXIV. — Nœvus superficiel du membre inférieur. Allongement hypertrophique du squelette correspondant. *In* thèse de Duzea.

R... Marie-Félix, âgé de 65 ans, originaire de Dôle (Jura), contrôleur aux tramways de Lyon, entre le 30 juin 1885 dans le service de M. le professeur Poncet, à l'Hôtel-Dieu, salle Saint-Louis, pour une lymphangite du membre inférieur droit.

Rien à noter au point de vue de ses antécédents héréditaires. Son père et sa mère sont morts dans un âge très avancé.

Ils ont joui d'une bonne santé et ne présentaient aucune tache angiomateuse.

Un frère mort à l'âge de 55 ans, de maladie ignorée du malade, ne présentait pas non plus de nœvus.

Quant au malade lui-même, jusqu'à l'époque actuelle sa santé a été bonne, pas de maladie grave antérieurement.

Marié, n'a jamais eu d'enfant.

Il entre actuellement dans le service pour une lymphangite suppurée du tiers inférieur et externe de la jambe droite.

Le début remonte à 4 ou 5 jours environ. Le malade en attribue la cause à sa profession de contrôleur qui l'oblige à rester debout une grande partie de la journée. La peau est tendue et rouge. Sa coloration est violet foncé et comme ecchymotique sur un espace de 25 centimètres en hauteur et 10 en largeur. Le premier jour, pas de fluctuation, le malade souffre beaucoup.

On fait un peu de compression avec une bande et du coton, puis on immobilise le membre dans une gouttière.

Le surlendemain, on constate une notable diminution dans la douleur, la fluctuation est manifeste, double incision avec trajet de communication entre elles, drainage lavage et pansement antiseptique.

Suites très simples, 15 ou 18 jours après, tout était rentré dans l'ordre, les plaies cicatrisées, la jambe avait repris son aspect normal ; mais son tiers inférieur semblait plus coloré, d'un violet cendré, tranchant complètement sur la coloration cutanée normale de l'autre jambe.

On pensa d'abord que cette coloration était la conséquence de la lymphangite, mais nous fûmes détrompés par le malade qui nous apprit que cette teinte était normale, qu'il l'avait toujours observée et qu'elle était le résultat de la confluence de taches nœviques dont il portait d'ailleurs, d'autres traces plus discrètes plus haut, au-dessus du mollet, au genou et sur la face inférieure et interne de la cuisse du même côté.

Voici du reste exactement les caractères présentés par ce nœvus assez étendu et superficiel.

Pour nous mettre à l'abri de toute cause d'erreur nous avons attendu que toute trace et tout reste d'inflammation aient disparu sur le membre observé, pour enregistrer les

détails suivants : sur la face interne de la jambe droite, on constate une série de plaques nœviques de formes et de dimensions variables, à tendance générale circulaire ne laissant que très peu de peau saine entre elles.

Ces taches ne sont pas exclusivement localisées à cet endroit ; elles occupent toute la partie interne et inférieure de la cuisse droite, au niveau de la région correspondant au canal de Hunter, toute la face interne du genou et de la moitié supérieure de la jambe droite. Au dessous, elles se réunissent deviennent confluentes pour occuper presque toute la circonférence de la jambe, excepté une légère place située en arrière, et cela jusqu'au cou-de-pied.

La teinte de ces plaques, à la partie supérieure de la jambe et à la partie inférieure de la cuisse, est d'un rose légèrement violet constratant nettement avec le ton jaunâtre de la peau ambiante.

Elles ne font aucune saillie sur le tégument périphérique.

Une légère pression maintenue pendant quelques secondes, sur elles, fait disparaître leur coloration qui reparaît de nouveau dès qu'on enlève le doigt.

Sur ces taches, on aperçoit par transparence un fin réseau vasculaire bleuâtre qui serpente sous l'épiderme.

A la moitié inférieure de la jambe où elles deviennent confluentes, la teinte est beaucoup plus foncée, elle est sœpia.

Sur la partie inférieure de la cuisse, au genou et dans la moitié supérieure de la jambe aux points précisés plus haut, ces taches sont au nombre d'une dizaine environ, les plus grandes ayant de 4 à 6 centimètres de diamètre, les plus petites 3 centimètres.

A la partie supérieure, elles se touchent toutes, comme nous l'avons indiqué, elles deviennent confluentes en même temps qu'elles présentent une coloration bien plus accentuée.

Comme mensuration exacte, la tache inférieure présente une hauteur de 26 centimètres sur une largeur de 14 à 15 centimètres, c'est-à-dire la moitié environ de la circonférence du membre à ce niveau.

Néanmoins, et ce point est important à signaler, nous ne trouvons pas, malgré un examen des plus minutieux, de différence entre les deux membres inférieurs au point de vue de la secrétion sudorale. Il en est de même d'ailleurs pour les deux moitiés symétriques du tronc, pour les creux ascillaires, pour les membres supérieurs, le cou et la tête.

Pas de différence non plus dans la sensibilité et la température comparées des deux moitiés latérales symétriques du corps.

Le système pileux est également développé des deux côtés

Pas de différence dans les sensations perçues par les organes des sens, goût, vision, audition, odorat.

Les réflexes provoqués sont égaux pour les deux côtés.

Nous notons par contre une différence remarquable dans l'état des deux pupilles.

Le diamètre de la pupille droite, du côté par conséquent correspondant au nœvus, est au moins le double de celui de la pupille gauche.

Cette différence n'est pas accidentelle, à chaque examen, nous l'avons constatée, et chaque fois avec la même intensité. le malade l'avait observée du reste lui-même, quoiqu'elle n'ait jamais entraîné chez lui aucun trouble de la vision,

Jamais, il n'a eu aucune affection quelconque du côté d'un de ses yeux.

Sous l'influence de la lumière, chaque pupille se contracte proportionnellement, et, dans n'importe quel état de contraction ou de dilatation, la différence reste la même dans leurs dimensions réciproques.

On n'observe pas la moindre différence dans l'intensité des battements des deux artères fémorales et radiales.

Jamais de sensation de chaleur, de pesanteur, de fourmillements dans le membre inférieur droit et dans le reste de la moitié droite du corps.

En somme, jamais le malade n'a remarqué que son nœvus lui ait procuré aucune sensation pénible, aucun malaise.

On ne trouve non plus aucune trace de dilatation veineuse de varices sur la jambe droite. Rien également de semblable du côté gauche.

Quant au développement de la lymphangite, elle paraît être en rapport avec sa profession qui l'oblige à rester debout une grande partie de la journée et très probablement avec une excoriation du pied et la malpropreté.

Voici maintenant les résultats qui nous ont été donnés par les mensurations comparées suivantes :

Du sommet du grand trochanter au tubercule du condyle externe du fémur.

Fémur droit . . . . . 49 centimètres
Fémur gauche . . . . . 47 —

De l'interligne de l'articulation du genou à l'extrémité inférieure de la malléole interne.

Tibia droit . . . . . 43 centimètres
Tibia gauche . . . . . 41 —

De la saillie supérieure de la tête du péroné à la pointe de la malléole externe.

Péroné droit . . . . . 41 centimètres

Péroné gauche . . . . . 39 —

Comme largeur comparée des tibias, nous avons trouvé :

A 20 centimètres au-dessous de l'épine tibiale.

Face interne du tibia droit . . . . . 6 centimètres

Face interne du tibia gauche . . . . . 4 —

A 15 centimètres au-dessus de la malléole interne.

Face interne du tibia droit. . . . . 65 millimètres

Face interne du tibia gauche. . . . . 40 —

Le maximum de largeur du tibia du côté correspondant au nœvus coïncide donc avec le développement maximum de ce nœvus, c'est-à-dire au lieu de confluence des plaques que nous avons noté précédemment.

Voici enfin les mensurations comparées des deux pieds.

Longueur du bord interne, de la partie postérieure du talon à l'extrémité antérieure du gros orteil.

Pied droit . . . . . 28 centimètres

Pied gauche . . . . . 27 —

Grosseur des pieds à la première partie moyenne en des points symétriques.

Pied droit . . . . . 245 millimètres

Pied gauche . . . . . 235 —

Enfin grosseur de la jambe prise à 20 centimètres au-dessous de l'épine tibiale.

Jambe droite. . . . . 260 millimètres

Jambe gauche. . . . . 235 —

Toutes ces mensurations ont été prises à diverses occasions, et chaque fois elles ont donné les mêmes résultats.

Elles ont d'ailleurs été contrôlées par M. le professeur Poncet lui-même.

Ajoutons pour complément que les membres supérieurs ne nous ont présenté aucune différence dans leur longueur et leur volume réciproques.

Nous n'avons enregistré aucune différence dans la symétrie du tronc, de la face et de la tête.

Observation XXV. — Communiquée par M. Désu de Fortunet, interne des hôpitaux, et recueillie par M. Adenot interne du service de M. le Dr Cordier, chirurgien en chef désigné de l'Antiquaille. *In* thèse Duzea.

Marie-Louise P..., 14 ans, entre le 13 avril 1886 dans le M. Cordier, à l'Antiquaille, pour un psoriasis disséminé et un gemi vulgum gauche.

Pas d'antécédents héréditaires.

Variole à 12 ans. Réglée depuis un an.

La malade constata nul, il y a un an environ, que sa jambe gauche se déviait ; un même temps elle éprouvait de vives douleurs dans ce membre. Depuis cette époque elle ne peut peut plus marcher. Les douleurs disséminées dans le membre n'étaient pas localisées au genou au début. A partir de ce moment la déviation augmente rapidement et, en trois mois elle atteint le degré que l'on constate à son entrée. Depuis six mois environ elle est stationnaire.

C'est au moment où la déviation s'accentuait si rapidement que la douleur s'est localisée au genou et est allée en augmentant pendant quelque temps.

La marche, impossible pendant quelques jours, a pu s'effectuer de nouveau mais elle était difficile, et pénible.

La malade ne pouvait pas courir. Douleurs vagues dans la marche.

A son entrée, on constate que la jambe gauche est très deviée en dehors, l'interligne articulaire à la partie interne se trouve un peu plus bas que du côté sain.

Le volume de l'articulation du genou est le même pour les deux côtés.

Allongement apparent du membre malade. La mensuration pratiquée de l'épine iliaque antéro-supérieure à l'extrémité inférieure de la malléole externe donne du côté sain 75 centimètres et du côté malade 73, seulement.

L'arc, formé par la cuisse et la jambe et ouvert du côté externe, présente comme longueur de flèche : 3 centimètres pour le côté sain 4 centimètres 1/2 pour le côté malade.

Enfin la mensuration comparée des tibias, depuis la partie interne de l'interligne du genou à l'extrémité inférieure de la malléole interne donne :

Côté sain	32 cent.
Côté malade.	33 cent. 1/2

Outre un psoriasis disséminé sur tout le corps et confluent par places, la malade présente à la partie antérieure de la jambe, du côté correspondant au genu vulgum et par conséquent à l'allongement du tibia, un nœvus, superficiel situé obliquement à la partie antérieure du tiers supérieur de la jambe suivant une longueur d'environ 10 centimètres sur 3 1/2 de large.

Observation XXVI. — Thèse Duzea, Lyon 1886. Angiome congénital de la face postérieure de la jambe et de la cuisse ; nœvus et varices récentes. Allongement hypertrophique du fémur et du tibia, troubles circulatoires hémilatéraux.

Le nommé Q..., corroyeur, 34 ans, entre à l'Hôtel-Dieu de Lyon, le 31 décembre 1884, pour des varices de la jambe droite. Le début de ses varices remonte dit-il, à quelques années ; elles seraient survenues insensiblement, et auraient augmenté progressivement sons l'influence de sa profession qui l'oblige à la station debout.

Aucun antécédent héréditaire ni personnel.

On constate à son entrée une dilatation un peu serpentine des subdivisions jambières de la veine sophène interne, et surtout du réseau cutané qui tranche nettement par ses lascis bleuâtres sur le ton mat de la peau ambiante. Outre les dilatations veineuses du dos du pied et de la face interne de la jambe droite, on observe un peu plus en arrière, sur toute la face postéro-externe de la jambe, sur la moitié interne de la face dorsale du pied correspondant, sur toute la partie postérieure de la cuisse et de la région lombo-sacrée droite, jusqu'au niveau de la deuxième vertèbre lombaire, un nœvus étendu caractérisé par une teinte d'un rouge vineux type, et une très légère saillie du tégument. La teinte est du reste d'autant plus foncée qu'on se rapproche des parties déclives ; son maximum de coloration correspond au dos du pied. Celle ci est plus accusée si le malade se tient dans la situation verticale.

Le malade a toujours eu cette immense tache ; ce nœvus est congénital, tandis que les varices sont beaucoup plus

récentes, elles ne datent que de sept ou huit ans. Sous l'influence du froid, la teinte rouge devient de plus en plus foncée ; le pied présente alors une coloration violet noir.

On constate sur les membres inférieurs des différences thermiques très nettes de 6 à 8 dixièmes de degré en faveur du côté correspondant au nœvus.

De plus, le membre inférieur droit est un peu plus volumineux que le gauche ; le pied et surtout les orteils présentent un certain degré d'éléphantiasis chronique.

La jambe droite à sa partie moyenne présente une circonférence de 34 centimètres, la gauche de 24 centimètres seulement, les deux jambes mesurées bien entendu en des points absolument symétriques.

Cette hypertrophie, du reste ne porte pas exclusivement sur les parties molles ; à un examen même superficiel, en comparant les deux tibias, on constate nettement une augmentation de volume et de longueur du tibia droit.

On a obtenu les moyennes suivantes :

Comme largeur de la face interne du tibia droit prise à la partie moyenne au moyen d'un compas d'épaisseur, on a trouvé le chiffre de 45 mill.

En procédant de la même façon et au même niveau sur le tibia gauche, on a obtenu 37 mill., ce qui donne 8 mill. de plus en faveur du tibia droit.

Mesurant ensuite la longueur de ces deux os, de l'épine tibiale au milieu de la ligne bi-malléolaire, nous avons trouvé pour le tibia droit, une longueur de 38 centimètres, tandis que pour le tibia gauche nous n'avons trouvé que 36 centimètres et demi.

Du côté du fémur, différence de longueur également sensible en faveur du côté droit.

Le fémur droit mesuré de l'extrémité supérieure du grand trochanter, à la tubérosité du condyle externe, nous a donné une longueur de 45 centim., tandis que le fémur gauche n'en présentait que 43.

Cet allongement du membre inférieur droit était corrigé par une inclinaison latérale du bassin à gauche, inclinaison facilement appréciable.

Quand on faisait mettre le malade dans la station debout, l'épine iliaque antéro-supérieure gauche était manifestement abaissée. Cette inclinaison latérale du bassin était compensée elle-même par une légère courbure latérale de la colonne lombaire.

Du côté des membres supérieurs, pas de différence dans leur longueur réciproque, pas de différence appréciable de volume entre chaque côté du tronc.

Pas de différence appréciable de la sensibilité entre les 2 moitiés symétriques du corps et du tronc. Pourtant du côté du membre inférieur, il y a parfois, mais non d'une façon continue, un certain degré de parésie, d'engourdissement, surtout quand le malade est resté longtemps dans la station debout. Le membre droit est plus paresseux et se fatigue plus vite que le gauche.

. . . . . .

Pas de fourmillements, pas de trépidation épileptoïde du même côté. Acuité des réflexes égale des deux côtés.

. . . . . .

On note 1 hyperhydrose manifeste, de l'aisselle droite, de tout le membre inférieur droit et surtout du pied droit.

Le système pileux est plus développé du côté droit.

Observation XXVII. — Extraite de la *leçon clinique*, du 26 février 1892, faite par M. le professeur Duplay. *In* thèse Leblanc. Paris 1897.

Homme de 21 ans, boucher.

Rien à noter dans les antécédents de famille. Pas de vice de conformation, pas de tumeur ou taches érectiles. Bonne santé habituelle. Fièvre typhoïde il y a 7 ans. Après cette fièvre, ulcération à la face externe de la jambe droite ; cicatrisation assez rapide et définitive. Vers la même époque, autre ulcération à la partie interne de la même jambe au-dessous de la partie moyenne avec alternatives de mieux et de pire, mais jamais de cicatrisation complète. C'est pour cette ulcération qui tend à augmenter depuis quelque temps que le malade entre à l'hôpital.

Examen. — Sur la face interne de la jambe et un peu au-dessous de la partie moyenne, ulcération de forme allongée de 5 à 6 centimètres dans son plus grand diamètre, peu profonde à fond couvert de granulations fines, rouge vif.

Deux sortes de lésions frappent l'œil.

1° Des taches vasculaires, des nœvi très étendus occupant une grande partie du membre inférieur, de l'abdomen et des organes génitaux.

2° Une hypertrophie du membre inférieur.

Ces nœvi remonteraient à la naissance et n'auraient subi aucune modification. Ils présentent les caractères ordinaires des nœvi ou taches érectiles. Leur couleur varie un peu suivant les régions.

Couleur à peine rosée sur certains points, rouge violacé sur d'autres, aspect d'une sorte de piqueté ici, réticulé ou

marbre là, uniforme ailleurs. Augmentation de la coloration dans la station verticale. Disparition de la tache par la compression digitale.

Ces nœvi affectent une disposition curieuse sur l'abdomen, ils en couvrent la partie antérieure jusqu'à une ligne transversale passant à deux travers de doigt au dessus de l'ombilic. Ils s'arrêtent net sur la ligne blanche. En arrière à peu près sur la ligne axillaire, la tache tend à disparaître : il n'existe que quelques îlots isolés mais ne dépassant pas la ligne médiane. Sur la fesse droite, quelques îlots isolés. Sur la cuisse coloration uniforme de la région antéro-interne jusqu'au genou, dépassant un peu la ligne médiane en arrière. En dehors, peau saine, sauf deux plaques vers le grand trochanter.

A la jambe toute la face interne est occupée par une plaque uniforme se continuant avec celle de la cuisse, sauf au niveau du condyle interne du tibia où reste un îlot de peau saine tranchant singulièrement par sa coloration blanchâtre.

En dehors larges espaces de peau saine ; quelques taches isolées au pied, large plaque occupant les 2/3 internes de la face plantaire et de la face dorsale, se prolongeant sur les orteils presque jusqu'aux extrémités, sauf pour les quatrième et cinquième.

A noter une plaque érectile de la moitié droite du scrotum et quelques taches peu étendues sur le côté droit de la verge.

Comme lésions accessoires, varices des demi saphènes, surtout développées à la jambe, au creux poplité, se prolongeant sur la cuisse. Longue veine, remontant jusqu'à la hanche en dehors du vaste externe et comme incrustée dans l'aponévrose du fascia lata.

Peu apparentes dans le décubitus, les veines se dilatent dès que le malade est levé, et deviennent saillantes, ampullaires par places.

Autre lésion remarquable, le membre inférieur droit est plus long, plus développé, le pied droit notablement plus grand dans toutes ses dimensions.

Circonférence, 2 centimètres en plus pour le côté droit.

Longueur, 6 centimètres en plus pour le côté droit.

Rien de semblable n'existe pour le membre supérieur. Les deux côtés de la face sont semblables quoique par suite de la déviation très prononcée du nez à gauche, le côté droit de la face soit en apparence plus développé.

Pas de troubles de la sensibilité tactile ou autre. Pas de troubles de la motilité.

Réaction électrique normale, sauf pour le jambier antérieur dont la contractilité semble affaiblie à droite.

Réflexes normaux, troubles trophiques manifestes : ongles striés et cassants, épais incurves, surtout au gros orteil:

Disparition presque complète des poils de la jambe, rien de semblable du côté du pubis, secrétion sudorale remarquable du pied droit. On voit perler des gouttes de sueur sur le dos du pied et des orteils, se réunissant bientôt et coulant sur le drap.

Les deux ulcères que le malade a présenté à la jambe sont des troubles trophiques.

Observation XXVIII. — Duplay *in* thèse de Leblanc (Paris 1897). Hypertrophie du membre inférieur gauche.

Le malade, charretier, âgé de 40 ans, soigné dans le service de M. le professeur Duplay à l'Hôtel-Dieu ne présente

aucun antécédent héréditaire se rapportant à l'affection qui nous occupe.

Antécédents personnels. — Fracture du péroné du côté hypertrophié.

Il présente un ulcère variqueux banal qui siège à la face antéro-externe de la jambe gauche. Cet ulcère a une forme allongée de 10 à 12 cent. de longueur.

On est frappé dès l'abord, de la différence des deux membres inférieurs. Le membre inférieur gauche est atteint d'une hypertrophie que le malade et ses parents ont toujours connue. Etant enfant, le membre gauche était moins habile, mais plus fort que celui de droite. L'accroissement des deux membres s'est fait parallèlement. Réformé du service militaire pour coxalgie.

Mensurations.	Droit.	Gauche.	Différ.
Grand trochanter à la malléole externe	84 cent.	93 cent.	9 cent.
Grand trochanter au talon . .	90 —	100 —	10 —
Tête du péroné à la malléole externe	38 —	41 —	3 —
De la malléole externe à la face inférieure du talon . .	6 —	7 —	1 —
Pied de l'extrémité postérieure du calcanéum à l'extrémité antérieure du gros orteil	27 —	29 —	2 —
Circonférence de la cuisse à 20 cent. au-dessous de l'épine iliaque antéro-supérieure .	50 —	55 —	5 —
Circonférence du genou. . .	37 —	43 —	6 —

Circ. de la jambe au-dessous des condyles.	33 —	39 —	6 —
Circ. de la jambe au-dessous des deux malléoles . . .	28 —	32 —	4 —
Circ. du cou-de-pied. . . .	24 —	27 —	3 —
Circ. de la cuisse	— —	— —	5 —
Circ. du mollet	— —	— —	7 —

L'hypertrophie porte sur tous les tissus, os, muscles, tissu cellulo-graisseux, etc.

Nœvi. — Sur toute l'étendue de la face postéro-externe du membre, tache vineuse continue, effaçable à la pression du doigt et distribuée assez exactement sur le territoire des branches périphériques, fessières, fémorales, jambières que nous étudierons en détail un peu plus loin.

Quelques taches nœviformes légères, sur la face dorsale du fourreau de la verge, le gland et le scrotum.

Très peu de varices.

Lésions des téguments et troubles fonctionnels. — La peau et le tissu cellulaire sous-cutané sont très épais. Au niveau des malléoles et du tendon d'Achille ils rappellent l'éléphantiasis. L'épiderme est desquamant, ichtyosique. Les poils sont plus longs, plus nombreux, sur les taches en général du côté du membre hypertrophié.

La sensibilité examinée à l'Hôtel-Dieu avait donné une très légère différence à gauche, mais si minime que M. le professeur Duplay la considérait comme un signe sans valeur.

Et, en effet, lorsque les mêmes recherches furent faites dans le service de M. le professeur Terrier, nous ne trouvâmes pas d'altération de la sensibilité. Le malade est aussi

sensible que du côté normal aux piqûres à la chaleur et au froid.

Température du creux poplité droit 34°,7.

Température du creux poplité gauche 35°,1.

Sudation plus abondante du côté gauche.

L'affection n'entraîne pas une gêne considérable.

Le malade boîte seulement depuis sa fracture péronière.

Il corrige l'allongement en relevant le bassin.

Observation XXIX. — Kuss et Jouon, *Revue Orthopédique*, 1899. Hypertrophie congénitale irrégulière intéressant l'avant-bras droit et la main droite, avec tumeur surajoutée du bord cubital et de la face dorsale de la main.

Marcel L.... 10 ans 1/2, entre le 1er mai 1899 à l'hôpital Trousseau. Service de M. Kirmisson.

Dans ses antécédents héréditaires nous relevons le fait que sa mère est littéralement couverte de petits angiomes superficiels et de molluscurus survenus récemment.

Les parents affirment catégoriquement que l'enfant à sa naissance avait l'avant-bras et la main du côté droit plus volumineux que du côté gauche, mais l'hypertrophie était régulière.

Il y a 2 ans la main augmenta de volume surtout du côté interne, et comme l'enfant ressentait des douleurs on pratiqua une opération dont on voit encore la cicatrice.

Depuis cette époque, une véritable tumeur s'est développée sur le côté interne de la main droite. Actuellement il existe à ce niveau une masse formée de trois bourrelets principaux de consistance lipomateuse. Cette consistance se retrouve du reste sur la face dorsale de la main et des trois derniers

doigts, la tumeur est un peu douloureuse à la pression.

Cette tumeur n'est qu'un élément de difformité plus complexe. L'avant-bras droit et la main droite sont en effet atteints d'hypertrophie congénitale ; ils sont plus développés que du côté gauche ainsi que le montrent les mensurations suivantes :

1° Longueur de l'olécrane à l'extrémité du petit doigt.

A droite. . . .	0 m. 32
A gauche . . .	0 m. 29
Différence . . .	0 m. 03

2° Circonférence de l'avant-bras aux trois niveaux suivants :

	A droite	A gauche	Différ.
a. A 3 travers de doigt au-dessous de l'épitrochlée .	0 m. 19	0 m. 18	0 m. 01
b. A 4 travers de doigt au-dessous du pli de flexion du poignet	0 m. 16	0 m. 15	0 m. 01
c. A 2 travers de doigt au-dessus de ce même pli . .	0 m. 15	0 m. 14	0 m. 01

3° La main droite n'est pas mensurable à cause de la présence de la tumeur.

La sensibilité au niveau des parties hypertrophiées est conservée dans tous ses modes.

Il existe des troubles trophiques consistant en une pigmentation très accentuée, surtout à la face dorsale de la main et de l'avant-bras, et un développement exagéré par places du système pileux. Ces particularités avaient été re-

marquées par les parents dès la naissance de l'enfant. La température prise au pli du coude, l'avant-bras étant en extrême flexion sur le bras donne 36°,6 des deux côtés ; mais le malade dit que l'hiver l'avant-bras et la main du côté droit sont plus sensibles au froid que ceux du côté gauche.

L'examen complet du sujet dénote l'existence d'un molluscum pendulum au niveau de l'hypochondre droit, d'un petit angiome sur la ligne médiane du dos, d'un autre à la face externe de la cuisse gauche et de nombreux nœvi pigmentaires disséminés, dont les plus étendus siègent sur le dos et les plus petits au niveau des aisselles et sur les deux côtés du thorax.

Il y a aussi un strabisme interne de l'œil gauche. La tumeur enlevée offrait à l'œil nu, sous un revêtement cutané d'apparence normale, un tissu ferme blanc mat, épais d'environ 15 millimètres où l'on ne trouvait ni l'aspect habituel des lipomes, ni l'existence de cavités kystiques, d'angiomes ou de lymphangiomes.

Sur les coupes on constatait surtout dans les parties profondes des nodules tranchant nettement sur la teinte générale du tissu par leur couleur plus claire.

L'étude microscopique a montré qu'il n'était pas question de production lipomateuse : la tumeur était due à une hyperplasie conjonctive. La peau était normale au microscope, mais avec des papilles mal développées et irrégulières. Les couches superficielles du derme offraient l'aspect habituel, plus profondément apparaissaient des amas de cellules adipeuses et de nombreux glomérules de glandes sudoripares, sans follicules pileux ni glandes sébacées. Et le niveau et mieux encore dans les couches profondes, la tumeur avait

un aspect spécial, son stroma fondamental était formé de tissu conjonctif dense, homogène, parsemé de quelques cellules adipeuses, les unes isolées, les autres groupées ; au milieu de ce stroma se détachaient nettement une série de gros faisceaux conjonctifs à peu près parallèles à la surface cutanée mais non parallèles entre eux.

En résumé cette tumeur était une production de tissu conjonctif adulte renfermant à sa partie moyenne un certain nombre de glandes sudoripares et de cellules adipeuses et dans sa partie profonde de gros faisceaux conjonctifs.

Observation XXX. — (Klippel et Trenaunay *in Journal des Praticiens*, 3 février 1900).

Le nommé M... (Henri) entre à l'Hôtel-Dieu (annexe) pour tuberculose, le 11 novembre 1899.

C'est un homme de 28 ans, d'aspect peu vigoureux, la figure pâle, les traits tirés, la barbe abondante, que sa profession de garçon de cuisine a rendu éthylique. Tout son passé pathologique, en dehors de la maladie qui nous occupe, se résume en ces deux faits : à l'âge de 16 ans, une légère fièvre typhoïde l'a tenu une quinzaine de jours au lit, et plus récemment, à 26 ans, il a eu une pleurésie droite qui a guéri rapidement sans ponction. Les varices qu'il présente à la jambe droite l'ont en outre fait réformer du service militaire.

Les antécédents des ascendants et des collatéraux n'offrent ici rien d'intéressant à signaler.

L'examen du sujet nous révèle trois symptômes importants : un nœvus, des varices unilatérales, enfin une hypertrophie osseuse.

A. *Nœvus cutané.* — Quand on vient à découvrir notre malade, on constate, au membre inférieur droit, et à la partie inférieure droite du tronc, une coloration diffuse, ecchymotique, vineuse, le nœvus venosus des anciens auteurs, formant une large tache irrégulièrement distribuée.

1° *Au tronc.* — Cette tache est constituée par un fond livide, violet, se rapprochant du bleu et parsemé de petits espaces blancs de peau saine. La teinte semble s'effacer par la pression pour reparaître aussitôt après.

En avant, cette coloration s'arrête brusquement au niveau de la ligne blanche; cet arrêt se fait ainsi sur la ligne médiane suivant une ligne droite, régulière, comme tracée à la règle, à gauche de laquelle la peau reprend sa coloration normale. Cette ligne de séparation, *absolument* régulière, remonte à deux travers de doigt au-dessus de l'ombilic ; elle se coude brusquement à ce niveau, et se continue vers la droite par une ligne horizontale beaucoup moins bien tracée, qui limite le nœvus en haut, et qui va contourner le flanc droit. En arrière, enfin, la coloration s'étend, sous forme de languettes effilées, au nombre de trois, dominant chacune progressivement de largeur pour se terminer par des pointes irrégulières et déchiquetées, atteignant la crête épineuse et s'y terminant sans jamais la franchir.

2° *A la cuisse.* — Sans ligne de démarcation, la coloration du tronc se continue en avant sur la cuissse droite. Avec les mêmes caractères que plus haut, elle s'étend régulièrement et sans intervalles de peau saine sur la face antérieure du membre ; elle est limitée en dehors par une ligne capricieusement dentelée, tandis qu'elle recouvre la face interne de la cuisse, empiétant même un peu sur sa face postérieure. Dé-

passant en dedans la racine du membre, la teinte vineuse envahit tout le côté droit du scrotum, s'arrêtant nettement le long du raphé médian des bourses et se terminant sur les parties droite et inférieure de la racine de la verge par des dentelures irrégulières.

En arrière, il existe sur la fesse droite deux taches ecchymotiques à contours déchiquetés comme les fiords norvégiens, l'une grande comme une pièce de un franc, l'autre, située au-dessous, dépassant en étendue la paume de la main.

3° *Sur le genou.* — Le tégument prérotulien est également coloré, ainsi que les faces latérales de l'articulation. En dedans, cependant, la coloration n'est pas continue ; il existe sur la face interne du genou un intervalle de peau saine de la forme et de la dimension d'une petite feuille de vigne.

4° *Sur la jambe.* — La teinte est beaucoup moins foncée, mais existe cependant très nettement à la face antérieure et aux faces latérales de la jambe. En outre, apparaît ici un piqueté rouge brun, formé de taches minuscules et confluentes, plus marqué à la face interne de la jambe et surtout au tiers inférieur. A ce niveau, le piqueté existe seul, la teinte livide a presque complètement disparu ; la peau est blanche, dure, luisante, rétractée, adhérente à l'os, avec en un point la trace de cicatrisation d'un ancien ulcère variqueux.

5° *Sur le pied.* — La coloration reprend toute sa vigueur au niveau du coup-de-pied, auquel elle forme un bracelet complet, nettement limité en haut, continué en bas par une large tache couvrant toute la face dorsale du pied, tout le bord interne, empiétant même sur la moité interne de la face plantaire. Du côté de la malléole externe, la teinte ecchymo-

tique est remplacée par une zone fortement et régulièrement pigmentée de brun. Les trois premiers orteils sont entièrement colorés, à la face dorsale comme à la face plantaire. Les deux autres doigts sont seulement envahis à leur base par des languettes violettes, émanées de la face dorsale du pied.

Tout ce vaste nœvus existait dès la naissance tel que nous le voyons actuellement ; les affirmations du malade sont sur ce point catégoriques. Jamais aucune partie n'a rétrocédé ni augmenté ; nous-même faisant faire des efforts au malade, n'avons pu constater aucune modification dans la coloration des téguments.

B. *Varices.* — Mais le nœvus cutané n'attire pas seul l'attention. Aux dilatations des capillaires viennent en effet s'ajouter de nombreuses dilatations veineuses. Les varices, unilatérales, siègent uniquement au côté droit, côté du nœvus. Le malade est certain de les avoir eues avant l'âge de 10 ans, et affirme presque qu'elles existaient avant sa cinquième année : pour mieux dire, il les a toujours vues.

Alors qu'à la face postérieure de la cuisse et du tronc ce ne sont que de simples varicosités bleuâtres, formant un réseau très anastomosé, mais lisse, à la jambe, au contraire, les varices prennent un développement beaucoup plus considérable, gorgées de sang lorsque le malade est debout, et formant par leur réunion des mailles étroites. Petites et peu abondantes à la face interne de la jambe, les varices commencent à dessiner leur cordon saillant et flexueux à la face interne, immédiatement au-dessous de l'interligne articulaire. Elles deviennent bientôt assez nombreuses pour soulever en

de volumineux paquets la partie inférieure de cette même face lui donnant ainsi un aspect tout à fait irrégulier.

Ces varices se continuent enfin, mais beaucoup moins grosses sur la face dorsale du pied, et à ce niveau, réapparaissent des varicosités sous-cutanées peu abondantes.

En 1884, le malade avait alors 24 ans, est apparu, sur la face interne de la jambe, au niveau d'un paquet variqueux de dimensions restreintes, un ulcère dont la cicatrisation, nous dit le malade, a mis environ une année à se produire, entrecoupée de récidives. L'ulcère est actuellement complètement guéri ; il reste à ce niveau un noyau fortement coloré, non mobile, centre des nombreux plis que forment tout autour les téguments voisins lisses, décolorés, rétractés, également adhérents.

Du côté des bourses, on sent les deux testicules tous deux de même grosseur exagérée ; le cordon est gros et mou des deux côtés. Il n'existe pas de varicocèle.

C. *Hypertrophie du squelette.* — Lorsque le malade est debout, il se place en position hanchée gauche ; si l'on vient à le faire marcher, on remarque qu'il boîte légèrement. C'est qu'en effet, sa jambe droite est de quatre centimètres environ plus longue que l'autre.

Cet allongement, au dire du malade, a débuté avant l'âge de dix ans, et la palpation comparée des deux côtés montre que cette hypertrophie osseuse porte non seulement sur la longueur des os, mais aussi sur leur largeur et sur leur épaisseur.

Le corps du fémur droit, autant qu'on peut le sentir à travers les masses musculaires, est beaucoup plus volumineux que le gauche. Son extrémité inférieure descend environ deux

centimètres plus bas que du côté opposé. Les condyles fémoraux forment à droite une masse volumineuse dans laquelle on retrouve assez facilement les dispositions anatomiques normales. La largeur de la rotule est de neuf centimètres à droite, tandis qu'à gauche, elle n'atteint pas sept centimètres et demi. Les plateaux tibiaux sont à droite énormes, très évasés en dehors et en dedans : En somme, l'articulation du genou forme une masse volumineuse et globuleuse.

Le tibia est également hypertrophié, son bord antérieur, loin d'être net et tranchant comme à gauche, est élargi, aplati ; la largeur de la face interne du tibia, prise à la partie moyenne de la jambe, est de quatre centimètres et demi à droite, et mesure à gauche un centimètre de moins. Le tibia est allongé. Il en est de même du pied dont le calcanéum forme un massif osseux volumineux et déformé. Le pied mesure, d'avant en arrière, 29 centimètres à droite, 26 seulement à gauche. Enfin, le squelette des orteils est plus gros et plus long, et les espaces interdigitaux plus allongés à droite qu'à gauche.

D. *Troubles trophiques.* — A ces trois symptômes qui nous paraissent caractéristiques, viennent se joindre des troubles trophiques divers.

La peau, sur le nœvus, est souple et mobile, et se continue sans autre démarcation que la teinte avec la peau des parties avoisinantes. De plus, alors qu'à gauche, lorsque le malade est à découvert, les muscles de la base des poils se contractent, donnant aux téguments l'aspect dit de chair de poule, à droite, au contraire, la peau reste lisse. Les poils font complètement défaut à la face antérieure de la cuisse droite où

il n'existe même pas le plus léger duvet. Ils sont au contraire abondants au-dessous du genou.

Les ongles sont déformés, striés en long, écaillés ; ils poussent d'un façon fort irrégulière, leur extrémité libre est épaissie, élevée transversalement, et s'effrite sous le moindre contact.

Le tissu adipeux qui paraît être également marqué aux deux cuisses, fait presque complètement défaut à la jambe droite, où il est impossible de produire un pli cutané.

Les muscles sont manifestement hypertrophiés à la cuisse droite ; à la palpation, ils apparaissent plus durs que du côté opposé. Au point contraire, il existe à la jambe droite une atrophie marquée. Les mensurations que nous avons pratiquées nous ont donné, en centimètres, les chiffres suivants :

Siège	A droite	A gauche
Tiers supérieur de la cuissse.	55	50.5
Un centimètre au-dessus du bord supérieur de la rotule	38	35.5
Un centimètre au-dessous du bord inférieur du même os.	34	32
Partie moyenne du mollet.	31.5	35

E. *Systèmes artériel et veineux.* — Le pouls de l'artère poplitée bat également fort des deux côtés. Les deux artères poplitées sont dures et un peu flexueuses. La température, prise à la main, nous a semblé la même à droite et à gauche.

La sensibilité est conservée normale dans toute l'étendue du membre coloré. A aucun moment, il n'est apparu de douleur. Le malade se plaint seulement d'avoir souvent la jambe lourde au point d'empêcher la station debout et la marche. Il

accuse de plus, dans le mollet, mais des deux côtés, des crampes rapides et fréquentes.

Les réflexes sont égaux des deux côtés.

La sécrétion sudorale paraît être troublée. Le malade nous dit en effet que, après un léger effort, ou même au repos, dans son lit, la jambe et la cuisse droites se couvrent de sueur. Nous avons constaté nous-mêmes ce dernier phénome.

F. *Examen des autres organes.* — Le poumon droit, submat en avant, offre à l'oreille une respiration prolongée, du retentissement de la toux, et de fins craquements secs et fugaces, localisés sous la clavicule. Le poumon gauche paraît sain.

Les bruits du cœur sont assourdis, mais réguliers; les artères sont dures et rigides. Le bon fonctionnement du tube digestif n'est entravé que par l'apparition de pituites matutinales. Le foie, petit et sclérosé complète le tableau clinique de notre malade.

C. — Hypertrophie d'une extrémité seule.

Sans nœvus.

Observation XXXI. — *Busch. Batrage Zür Keutniss der angenborenen hypertrophie der extremitœten* (*Langenbeck's Archiv.* 1866. t. VII p. 174.

Les 1er 2e et 3e orteils sont hypertrophiés, les ongles sont larges. La jambe est plus longue que celle du côté opposé, les cuisses sont égales. Du côté hypertrophié les veines sont volumineuses, les artères plus grosses qu'à l'état normal, les nerfs paraissent sains. L'hypertrophie constatée est plus marquée en épaisseur qu'en longueur.

Observation XXXII. — Hypertrophie du membre inférieur droit. (Obs. prise à l'hôpital des cliniques, service de M. le professeur Broca, suppléé par M. le professeur agrégé Lannelongue). In thèse Massonaud. 1874.

X... petite fille âgée de 10 ans, taille ordinaire, bien constituée, est amenée à l'hôpital pour consulter sur un vice de conformation dont elle est atteinte et qui a inspiré des inquiétudes aux gens par qui elle a été élevée. La santé du reste est excellente, cette malformation ne lui a jamais causé ni dérangements, ni douleurs.

A l'examen, le fait remarquable est l'inégalité dans le développement de l'un et de l'autre membre inférieur. La différence porte sur la longueur et le volume : le membre droit est plus long que le membre gauche ; les deux malléoles internes ne sont pas sur le même plan :

Longueur du membre inférieur droit . . .	0,66 c.
Longueur du membre inférieur gauche. . .	0,56 c.

Quand l'enfant est debout, elle doit fléchir le genou droit pour reposer à la fois ses deux pieds sur le sol. Quand ses membres sont dans l'extension complète, si l'on suit les deux surfaces plantaires au même niveau, on remarque une ascension marquée du bassin du côté droit ; par derrière, on constate une saillie plus grande de la fesse droite que de la fesse gauche.

Des trois sections du membre inférieur droit, pied, jambe, cuisse, c'est la seconde qui est la plus développée ; le pied n'a pas plus de longueur que celui du côté opposé, et même les orteils sont plus petits que ceux du côté sain ; le volume

de cette jambe est augmenté, la circonférence prise en divers points indique une différence en moyenne de 1 cent. à 1 centimètre 1/2.

A part cela, nous ne trouvons rien ni aux membres supérieurs, ni aux autres parties du corps. La sensibilité générale et particulière ne présente rien à noter. Il n'y a pas ici, comme dans un grand nombre d'autres observations, de taches nœvifor nes affectant une ou plusieurs parties du corps et spécialement le membre hypertrophié.

Tout semble prouver que cette lésion est congénitale : la tante de cette enfant, qui l'accompagne, et l'enfant elle-même, qui l'a entendu dire, affirment que cette malformation a été constatée dès la naissance. En outre, l'on ne trouve à l'examen et dans les commémoratifs aucune raison qui plaide pour le contraire.

Observation XXXIII. — William Osler. Case of congenital and progressive hypertrophy of the right supper extremity (*Journ. of anat. and. phys.* 1879, t. XIV, p. 10.

A. B..., 8 ans et 10 mois, bien développée, aînée de quatre enfants. Les parents sont en bonne santé. La mère raconte que durant sa grossesse, son frère eut la main écrasée et subit pour ce fait l'amputation de plusieurs doigts. Elle ne le vit pas pendant six semaines, mais plus tard, l'aspect grotesque de la main, lui causa une vive émotion.

Le Dr Drak médecin de la famille assure que l'hypertrophie du bras était très marquée à la naissance mais son attention était toujours dirigée du côté de la main qui était toute déformée et avait les doigts fléchis. Le développement

a été progressif. La mère affirme que le développement anormal est maintenant plus marqué qu'à la naissance.

Etat actuel. — Le membre supérieur droit est anormalement développé et paraît appartenir à un adulte. De même pour les muscles de l'épaule. La face, l'abdomen, les cuisses sont normaux. Le côté droit de la poitrine mesure 4 centimètres de plus que le gauche. Le grand pectoral droit est hypertrophié, l'omoplate droite, le deltoïde le trapèze également. Les sterno-mastoïdiens sont égaux.

Les muscles du bras et de l'avant-bras sont anormalement développés. Le poignet est épais et solide ; la main épaisse courte avec les articles volumineux. La paume de la main présente un gros bourrelet graisseux sur lequel la peau est épaissie. Le bourrelet du pouce et les muscles thénar sont très développés. Les doigts sont petits en proportion et demi-fléchis. Sauf le médius, ils peuvent être tous étendus. En bas âge, la flexion des doigts était moindre ; elle s'est développée depuis et suffit à tous les besoins fonctionnels. Peau saine, température pulsations et sensibilité normales.

Puissance musculaire plus marquée du côté hypertrophié. Le sujet est droitier et se sert de la main pour tous les usages.

Observation XXXIV. — *Bull. soc. med. de Londres*, 20 décembre 1886, p. 546. Hypertrophie de l'extrémité inférieure gauche.

Garçon, 12 ans. Hypertrophie de l'extrémité inférieure gauche. Augmentation de 5 centimètres pour la cuisse et de 3 centimètres pour la jambe en épaisseur, la longueur est la

même des 2 côtés. Pieds égaux. Urine et température normales.

Observation XXXV. — (Dr Galvani d'Athènes). Hypertrophie partielle congénitale de la main droite.

Le nommé P. P..., âgé de 18 ans, sans emploi, a été reçu à la clinique de la Faculté le 26 mars 1897 pour se faire enlever les deux doigts de la main droite qui le gênaient à cause de leur développement anormal.

Il raconte qu'une différence sensible avait été remarquée entre les doigts, index et médius de sa main droite, dès sa naissance, et ceux de la même main du côté opposé ; le pouce aurait été un peu plus développé.

Vers l'âge de six ans, à la suite d'une chute il aurait eu une fracture simple vers le tiers inférieur du cubitus à droite et de la première phalange du médius de la main droite qui ont régulièrement guéri.

En dehors de quelques fièvres paludéennes, il n'aurait eu à souffrir d'aucune maladie importante.

Il rapporte qu'un oncle maternel était porteur d'une difformité analogue bornée seulement à l'index.

Etat actuel. — L'examen de la main droite fait constater que les deux premiers doigts sont très gros. La circonférence de l'index à la première phalange mesure 0,18 centimètres, tandis que celle de la main opposée n'est que 10 cent.075. Vers la deuxième phalange la circonférence est de 0,13, tandis que celle du côté opposé est 0,06 ; à la troisième phalange la circonférence est de 0,11 et celle de l'autre côté de 0,05 1/2.

Toute la longueur du doigt est 0,18 centimètres, tandis que celle du côté opposé est de 0,105.

La circonférence du médius mesure vers la première pha-

lange 0,03 centimètres, le médius de la main gauche étant de 0,07. La circonférence de la seconde phalange est de 0,11, tandis qu'à gauche elle n'est que de 0,05 1/2.

La longueur du doigt est de 0,15, tandis qu'elle est de 0,11 seulement à gauche. Ces deux doigts sont fortement infléchis vers leur bord interne.

La flexion et l'extension aux deux doigts sont très incomplètes, tandis que l'adduction et l'abduction sont presque complètes.

Le squelette de ces doigts est sensiblement grossi tandis que celui des métacarpiens est normal. Le pouce de cette main droite est un peu plus grand que celui du côté opposé ; par contre l'annulaire et le petit doigt de cette même main droite comparés à ceux de gauche montrent une réduction évidente, tandis que leurs mouvements sont normaux.

Les ongles des doigts hypertrophiés ont participé régulièrement à celle des doigts qui les portent.

Ces deux doigts hypertrophiés, l'index et le médius qui gênaient surtout celui qui les portaient ont été enlevés avec les têtes des métacarpiens respectifs.

Observation XXXVI. — Dr Galvani d'Athènes. Hypertrophie congénitale partielle du pied droit.

Le nommé D... A..., natif de Léros, âgé de 18 ans, charpentier, a été reçu à l'hôpital de l'Annonciation, le 14 juin 1897.

Il raconte que dès sa plus tendre enfance, les orteils de son pied droit mais surtout le second étaient un peu plus gros que ceux de son congénère. Il n'y prêtait pas grande attention, car cela ne le gênait en rien jusqu'à l'âge de dix ans, mais depuis cette époque elle a été attirée par l'accroissement

lent et progressif de ces orteils. Mais c'est surtout dans le courant de ces quatre dernières années que cet accroissement fut sensiblement progressif et c'est ce qui le décida à entrer à l'hôpital pour s'en débarrasser.

Du côté de l'hérédité rien à noter.

Etat actuel. — Etat général excellent, développement normal en rapport avec son âge et santé florissante.

Les trois premiers orteils du pied droit, le gros, le deuxième et le troisième sont plus épais et plus longs que leurs congénères du côté gauche, tandis que le quatrième et le cinquième sont normaux. Le métatarse et le tarse sont normalement conformés et le jeu de toutes les articulations normal. La coloration et la consistance de la peau sont aussi normales. La circonférence de ce pied droit mesure 0,25 centimètres, tandis que celle du pied gauche est de 0,24. La longueur du pied droit est de 0,31 c. et celle du pied gauche 0,24.

La circonférence du second orteil, qui est le plus hypertrophié est de 0,11, tandis que celle de son pendant est de 0,07 centimètres. La longueur est de 0,09 c.

La circonférence du gros orteil du pied droit est de 0,12, celle de gauche mesurant 0,10 1/2. La longueur est de 0,06 et celle du pied gauche de 0,04 1/2.

La circonférence du troisième orteil à droite est de 0,08 centimètres.

La marche s'accomplit sans gêne et sans douleur. Dans la crainte d une augmentation de volume progressive du deuxième orteil qui montrait manifestement cette tendance et qui l'aurait bientôt gênée dans la marche, nous lui avons proposé la désarticulation de cet orteil qu'il accepta et subit.

Observation XXXVII (résumée). — Jouon. *Revue d'orthopédie,* 1900. Hypertrophie congénitale irrégulière du membre supérieur gauche avec énorme tumeur de la région pectorale et du moignon de l'épaule du même côté observée chez un nouveau-né.

Pas d'antécédents importants si ce n'est une émotion violente ressentie par la mère pendant sa grossesse.

La tumeur dont l'enfant est porteur est bien aussi volumineuse que sa tête ; elle confine en dedans à la ligne médiosternale ; en dehors, elle déborde la région pectorale et proémine beaucoup dans la région axillaire, de sorte que l'enfant a l'air de porter sa tumeur sous son bras. En haut, elle capitonne la clavicule et le moignon de l'épaule.

Le diamètre transversal de la tumeur est de 0 m. 14, son diamètre vertical est de 10 à 11 centimètres.

La tumeur est mobile sur les plans profonds ; la peau qui la recouvre est angiomateuse par places. On note en particulier deux larges taches vineuses en avant, et toute une série de petites disséminées.

La peau qui recouvre la tumeur présente en outre les caractères suivants ; dans certains points elle est souple, lisse, mince et se laisse plisser facilement ; dans d'autres et surtout en avant, elle a tous les caractères de la peau d'orange.

La tumeur est mamelonnée, irrégulière, sa consistance est variable suivant les points ; d'une façon générale, elle est plus dure dans sa portion inférieure que vers la clavicule.

Le membre supérieur gauche est hypertrophié dans son ensemble, mais l'hypertrophie atteint seulement le moignon de l'épaule et le bras.

L'éminence thénar de la main gauche est sensiblement plus volumineuse que la droite, les doigts gauches sont plus gros que ceux de la main droite, l'enfant a beaucoup de force des deux côtés.

L'enfant n'ayant pas été représenté dans le service, la tumeur n'a pu être enlevée. Cependant en raison des caractères spéciaux de la peau au niveau de la tumeur et des petits kystes qu'elle contenait, il est probable qu'il s'agissait d'un lymphangiome kystique avec des parties angiomateuses.

D. — Hypertrophie d'un segment de membre.

Pas de nævus.

Observation XXXVIII. — Wulff cite par Busch, hypertrophie de la main droite.

Les 3 premiers doigts sont hypertrophiés ; la portion radiale de la main est volumineuse, et offre une grande quantité de graisse.

Observation XXXIX. — Jackson (*Anatomical museum der Harward university*. Boston 1870.

Pièce pathologique où le médius est hypertrophié, pas de détails.

Observation XL. — Poget cité par Busch. Hypertrophie des 1er et 2e doigts de la main droite.

Observation XLI. — Billroth *in Wittelshôfer*.

Franz R..., fille 14 ans. Les 3e et 4e doigts de la main

droite sont hypertrophiés depuis la naissance. Cette hypertrophie était totale, et a augmenté en proportion du développement général. Depuis l'âge de 5 ans, le corps tout entier a grossi rapidement, à 14 ans, on dirait une femme ordinaire.

A l'époque de l'examen, les doigts hypertrophiés étaient énormes, plus longs que toute la main gauche ; ils sont bouffis, élastiques en flexion , les ongles sont longs de 2 centimètres. La tuméfaction va jusqu'au carpe ; au-dessus de celui-ci du côté pulmonaire de l'avant-bras : lipome circonscrit ; tumeur analogue vers l'éminence thénar. L'avant-bras correspondant est plus long d'un centimètre et plus large de 2 centimètres que celui du côté opposé. La tuméfaction au niveau des deux doigts hypertrophiés, mesure 29 centimètres vers le creux de la main et 19 centimètres au niveau des doigts proprements dits. La longueur du carpe à l'extrémité est de 18 centimètres. Sueurs abondantes au niveau de l'hypertrophie. Mouvements actifs très réduits. Mouvements passifs assez étendus.

Observation XLII. — A. Dubrueil (*Gaz. heb. se. méd.* Montpellier 1882, p. 59). *In* thèse, Masmejean (résumée).

Hypertrophie congénitale du pied droit, au niveau des 2/3 internes du métatarse et de la rangée antérieure du tarse. Les os et surtout les parties molles sont augmentés de volume. Masse lipomateuse siégeant à la plante du pied. Peau saine, température normale.

Les 3 premiers orteils sont hypertrophiés, les 2 autres conservent leur volume naturel et sont rejetés en arrière.

Le gros orteil est en extension et en adduction. La partie

postérieure du pied, la cuisse et la jambe sont normales. Bonne santé générale.

Observation XLIII. — Wittelshöffer.

Hypertrophie de l'extrémité supérieure gauche avec participation notable du pied (résumée).

Toute l'extrémité inférieure gauche est plus grande que la droite à partir du genou.

Au niveau de l'hypertrophie les tissus sont flasques, mous. Les 3e 4e et 5e orteils sont particulièrement volumineux. Constituant une masse presque hémisphérique, renitente. Il s'agit surtout d'un épaississement graisseux.

E. — Hypertrophie de la tête.

Sans nævus.

Observation XLIV. — *Hyperplasie congénitale de la moitié gauche de la face.* Obs. du Dr Passauer. *In* Trélat et Monod.

Agt. Nagrazus, âgé de 11 ans, issu de parents bien portants et ne présentant aucun vice de conformation, offrit dès la naissance une difformité frappante de la face ; elle a conservé depuis lors l'aspect qui sera décrit plus loin, tout en prenant un développement proportionné à celui du reste du corps. La mère se souvient que, pendant sa grossesse, elle fut serrée contre un mur par une voiture chargée, et souffrit pendant longtemps de vives douleurs dans le ventre à la suite de cet accident : d'ailleurs l'accouchement se fit à terme et fut normal. L'enfant, en agrandissant ne présenta rien de

particulier ; on remarqua cependant que les dents du côté gauche apparurent beaucoup plus tard que celles du côté droit. Au point de vue intellectuel, le jeune garçon se développa plus vite que ses frères et sœurs ; ses moyens et ses progrès lui attirèrent les éloges de ses maîtres.

Agt. N..., est pour son âge, de taille ordinaire, il est fortement bâti et bien constitué.

Le crâne présente des dimensions normales, on n'y remarque pas de disproportion frappante.

La face est considérablement défigurée, en raison du développement colossal de sa moitié gauche, et en particulier de la joue gauche ; la droite étant tout à fait normale. La joue gauche étant plus colorée que la droite, elle offre l'aspect d'une tumeur demi-sphérique, entraînée par en has, d'une consistance uniformement élastique.

Cet excès de développement de la face se perd graduellelement en haut au niveau de la partie supérieure du nez, de la paupière inférieure et de la région temporale, en bas à la partie supérieure du cou.

Transversalement, il s'étend en avant sur la lèvre supérieure et le menton ; là il est brusquement limité par une ligne partant de la cloison des fosses nasales et descendant en bas jusqu'au menton.

Cette ligne correspond au prolongement de la gouttière sous-nasale. Mais tandis que celle-ci, normalement est située dans l'axe du corps, et prolongée partage la bouche et le menton en deux parties égales ; dans le cas présent, elle est fortement déviée à droite, et tombe assez loin à droite de la ligne médiane du menton.

L'ouverture de la bouche, les lèvres, le menton sont ainsi

divisés en deux parties inégales, l'une droite plus petite, l'autre gauche, plus grande.

La différence, pour l'ouverture de la bouche, est de : 1 centimètre et demi. Le développement de la lèvre inférieure est plus considérable que celui de la supérieure, elle est boursouflée, pendante ; la supérieure se rapproche plus de la conformation normale.

Les mesures prises sont les suivantes :

	à gauche	à droite	Diff.
Du menton à l'extrémité de l'oreille gauche	15 1/2	11 c.	4 1/2
De l'angle interne de l'œil à l'angle maxillaire	16	11	5
De l'angle externe de l'œil au menton.	15	11	4
De l'extrémité de l'oreille à la cloison des fosses nasales.	17 1/2	11	6 1/2

La langue se déviait fortement à droite lorsqu'on la faisait tirer hors de la bouche. Elle est divisée suivant sa longueur en deux parties inégales, dont la droite mesure 1 centimètre de moins que la gauche ; celle-ci est considérablement plus épaisse et dépasse en hauteur la moitié droite d'une ligne et demie au moins. Les papilles sont notablement plus proéminentes à gauche.

Une différence analogue et très réelle existe pour le palais et les dents. Les dents à droite, sont normales et rapprochées les unes des autres ; à gauche, elles sont plus fortes et laissent de grands intervalles entre elles. La canine d'en haut à le volume d'une molaire ; l'inférieure, moins grosse, l'est cependant beaucoup plus que celle du côté opposé.

Les arcades dentaires sont, pour la mâchoire supérieure

comme pour la mâchoire inférieure, beaucoup plus étendues à droite qu'à gauche.

Le voile du palais est normal.

Le bord inférieur de la mâchoire, mesuré de la saillie mentonnière à l'angle maxillaire, donne 1 centimètre et demi de moins à droite qu'à gauche.

L'enfant parle d'une manière distincte, l'élocution n'est altérée que d'une façon insignifiante.

On ne remarque pas une modification de la physionomie en rapport avec l'hypertrophie des muscles de la face.

Observation XLV. — Hypertrophie congénitale et unilatérale de la tête (côté droit). Autopsie par le professeur Friedreich, d'Heidelberg. (*Archive fur pathologische anatomie* T. XXVIII. P. 474. 1863). *In* Trélat et Monod.

Jeune fille ; 16 ans ; née d'une mère bien portante ; grossesse sans incident, accouchement facile. Aussitôt après la naissance, on constate qu'un côté de la face est plus gros que l'autre. La santé générale à toujours été bonne et l'intelligence très éveillée. Les règles parurent à l'âge de 16 ans et furent toujours régulières. La conformation vicieuse de la tête devient de plus en plus apparente.

La différence de volume était surtout frappante dans la partie sous-orbitaire de la face : la commissure labiale droite était située beaucoup plus bas que la gauche ; la moitié droite des lèvres, notamment de la lèvre inférieure, était très considérablement augmentée de volume. Le nez était très régulier dans ses dimensions, mais se trouvait légèrement refoulé à gauche par l'hypertrophie du côté droit de la face. Les

deux moitiés du front étaient parfaitement symétriques, ainsi que les yeux

Le pavillon de l'oreille était augmenté dans tous ses diamètres ; le diamètre vertical dépassait de 15 millimètres celui de l'oreille gauche.

Par contre, le conduit auditif était fortement rétréci, grâce à l'épaisseur insolite de son revêtement cutané.

Deux phénomènes bizarres se remarquaient dans le côté hypertrophié de la tête ; c'étaient des accumulations circonscrites de pigment et un développement énorme du système pileux. Le pavillon de l'oreille était couvert de poils nombreux, longs de plusieurs lignes ; il en était de même à la joue, à la tempe le long de la mâchoire inférieure. Les cheveux, par contre, étaient également développés des deux côtés du crâne. Sur la joue droite, on voyait une tache brune arrondie du diamétre pièce d'une 50 centimes, formée par un dépôt de pigment. Plusieurs taches analogues existaient sur le côté droit du cou, et dans ces points le derme était hypertrophié et la peau présentait un surface rugueuse. L'iris du côté droit offrait également une pigmentation partielle plus abondante que l'iris gauche ; celui-ci avait une teinte bleue uniforme, tandis que l'iris droit était bleu seulement au voisinage de sa grande circonférence, et brun dans les parties voisines de la pupille.

Au niveau du pavillon de l'oreille et de l'apophyse mastoïde la peau contenait un grand nombre de follicules sébacés hypertrophiés, distendus, et était recouverte d'une couche graisseuse qui se renouvelait sans cesse.

L'hypertrophie se retrouvait à l'intérieur de la bouche et même dans le squelette. Le rebord alvéolaire de la mâchoire

supérieure avait une épaisseur double du côté droit : il en était de même, bien qu'à un moindre degré, pour le maxillaire inférieur. Les dents implantées dans la maxillaire supérieur droit étaient beaucoup plus épaisses, plus longues et plus larges que celles du côté gauche. La différence était surtout prononcée pour les molaires et les canines, et il en résultait que les incisives droites étaient refoulées à gauche. Une différence analogue existait à la mâchoire inférieure. Des odontalgies fréquentes, qui avaient d'ailleurs affecté exclusivement le côté droit avaient nécessité l'avulsion de plusieurs dents.

L'amygdale droite avait au moins le volume d'une noix, et il est probable qu'ici encore il s'agissait d'une hypertrophie congénitale ; la jeune fille n'avait en effet jamais eu mal à la gorge. L'hypertrophie des gencives était très remarquable, et celle de la langue extrêmement frappante ; la moitié gauche de cette organe ne semblait former qu'un appendice insignifiant surajouté à la moitié droite, qui formait à elle seule la pointe de la langue.

Les papilles fongiformes du côté droit étaient énormément hypertrophiées ; elles avaient près de 3 milimètres de longueur et donnaient à la surface de la langue un aspect framboisé. Les papilles filiformes étaient également très allongées et épaisses, et on les distinguait facilement à l'œil nu. Les autres tissus qui contribuent à former la bouche ne paraissaient pas hypertrophiés. La sécrétion salivaire était manifestement plus abondante à droite qu'à gauche.

La sensibilité gustative et tactile de la langue était moins développée à droite qu'à gauche, ce qui tenait sans doute à

l'épaisseur insolite des couches qui recouvrent les terminaisons nerveuses.

La joue droite avait une coloration plus foncée que la gauche. A part ces différences, on ne découvrait aucun trouble fonctionnel imputable au vice de conformation.

L'autopsie put être faite, la jeune fille ayant succombé quelques mois plus tard à une fièvre typhoïde. Le rocher droit était évidemment plus épais, plus saillant que le gauche et les inégalités de sa surface, manifestement plus prononcées.

La moitié antérieure de la suture sagitale était déviée de gauche à droite, ce qui paraissait indiquer que le travail d'ossification avait été plus actif dans le pariétal droit que que dans le gauche. Les autres parties du crâne, de même que l'encéphale, ne présentaient rien d'anormal.

Observation XLVI. — Barwell (*Med. times and Gaz* 1881, et revue de Hayem 1882, T. 20, p. 628. — Hypertrophie de la tête seule.

Garçon de 13 ans, atteint d'une hypertrophie de la tête et de la face à droite. Six ans auparavant, le côté droit de la face était deux fois plus large et moitié plus long que le côté gauche, vers l'oreille droite, plaque d'ichtyose en voie d'extension rapide. Les os étaient augmentés de volume, et les sutures craniennes se trouvaient repoussées du côté gauche, les tissus mous, correspondants avaient une consistance normale. L'hypertrophie remontait à la naissance.

Observtion XLVII. *Heath. The lancet march.* 10, 1883, p, 409. Hypertrophie gauche de la tête.

Femme 36 ans. A 25 ans, hemiplégie totale qui disparut complètement aux membres et partiellement à la face. Celle-ci durant les dix dernières années s'est déformée. La branche gauche du maxillaire inférieur, s'est hypertrophiée et a déjeté le menton à droite. La hauteur de la branche horizontale gauche est de trois travers de doigt, l'autre de un et demi. Les mouvements de la mâchoire sont limités. Pas de rhumatisme.

Observation XLVIII. — Hankel (Berl. Kl. Woch, septembre 1884, p. 560, et Revue de Hayem 1886. 15 juillet, p. 127). Hypertrophie gauche de la face.

Femme 35 ans. Le côté gauche du visage dès l'âge de 12 ans a commencé à se développer d'une façon exagérée jusqu'à 29 ans, où il a atteint le volume actuel. Le côté gauche est le double du côté droit. L'os zygomatique gauche qui fait une saillie remarquable a également une largeur et une longueur doubles de celles de son longénère. Le maxillaire supérieur est aussi hypertrophié. Mais à un degré moindre. La moitié gauche du palais est double de la droite. Sur le côté gauche du nez, immédiatement au dessous de l'orbite, on voit une tumeur osseuse grosse comme un œuf ; en dehors de cette tumeur, immédiatement au dessous de l'arcade zygomatique, se trouve un trou de 1 cent 1/2 de profondeur sur 3/4 de largeur, ne donnant lieu à aucun écoulement. La narine gauche est très large, le maxillaire inférieur également. La bouche est déviée en bas et à gauche. La cavité orbitaire gauche est plus grande. Staphylome total de la cornée avec atrophie du bulbe, et raccourcissement de la paupière inférieure, de sorte que l'œil ne peut être fermé et que

la conjonctive est injectée. L'os frontal est plus volumineux dans sa partie inférieure. Pas de différence du côté des cheveux. Pas d'autre anomalie des parties molles.

Ouïe dure des deux côtés. Vertige au moindre effort. Pas d'antécédents.

Observation XLIX — Hermanidès Even geval van hemi-hypertrophia congenita Asor Dr S R Hermanidès. Psychiatr. en neurol Bläden 1899.

Enfant 13 mois. Hypertrophie du côté gauche. La fente palpébrale le globe de l'œil, la pupille semblent plus grands à gauche qu'à droite.

Pourtant, il n'y a pas d'asymétrie du visage.

L'oreille gauche est plus rouge que la droite et il y a asymétrie de la langue.

Pas de réaction de dégénérescence ; pas de troubles trophiques en dehors de la rougeur plus grande de l'oreille gauche.

Les dents et les cheveux sont égaux des deux côtés.

La peau ne présente rien de particulier.

L'auteur se demande s'il y a hémi-hypertrophie ou hémiatrophie.

Il attribue un certain rôle dans l'affection qui l'occupe, à l'hypernutrition du sympathique cervical en faisant une certaine part aux cornes antérieures de la moelle et peut-être au cerveau.

Femme 36 ans. A 25 ans, hemiplégie totale qui disparut complètement aux membres et partiellement à la face. Celle-ci durant les dix dernières années s'est déformée. La branche gauche du maxillaire inférieur, s'est hypertrophiée et a déjeté le menton à droite. La hauteur de la branche horizontale gauche est de trois travers de doigt, l'autre de un et demi. Les mouvements de la mâchoire sont limités. Pas de rhumatisme.

Observation XLVIII. — Hankel (Berl. Kl. Woch, septembre 1884, p. 560, et Revue de Hayem 1886. 15 juillet, p. 127). Hypertrophie gauche de la face.

Femme 35 ans. Le côté gauche du visage dès l'âge de 12 ans a commencé à se développer d'une façon exagérée jusqu'à 29 ans, où il a atteint le volume actuel. Le côté gauche est le double du côté droit. L'os zygomatique gauche qui fait une saillie remarquable a également une largeur et une longueur doubles de celles de son longénère. Le maxillaire supérieur est aussi hypertrophié. Mais à un degré moindre. La moitié gauche du palais est double de la droite. Sur le côté gauche du nez, immédiatement au dessous de l'orbite, on voit une tumeur osseuse grosse comme un œuf ; en dehors de cette tumeur, immédiatement au dessous de l'arcade zygomatique, se trouve un trou de 1 cent 1/2 de profondeur sur 3/4 de largeur, ne donnant lieu à aucun écoulement. La narine gauche est très large, le maxillaire inférieur également. La bouche est déviée en bas et à gauche. La cavité orbitaire gauche est plus grande. Staphylome total de la cornée avec atrophie du bulbe, et raccourcissement de la paupière inférieure, de sorte que l'œil ne peut être fermé et que

la conjonctive est injectée. L'os frontal est plus volumineux dans sa partie inférieure. Pas de différence du côté des cheveux. Pas d'autre anomalie des parties molles.

Ouïe dure des deux côtés. Vertige au moindre effort. Pas d'antécédents.

Observation XLIX — Hermanidès Even geval van hemi-hypertrophia congenita Asor Dr S R Hermanidès. Psychiatr. en neurol Bläden 1899.

Enfant 13 mois. Hypertrophie du côté gauche. La fente palpébrale le globe de l'œil, la pupille semblent plus grands à gauche qu'à droite.

Pourtant, il n'y a pas d'asymétrie du visage.

L'oreille gauche est plus rouge que la droite et il y a asymétrie de la langue.

Pas de réaction de dégénérescence ; pas de troubles trophiques en dehors de la rougeur plus grande de l'oreille gauche.

Les dents et les cheveux sont égaux des deux côtés.

La peau ne présente rien de particulier.

L'auteur se demande s'il y a hémi-hypertrophie ou hémiatrophie.

Il attribue un certain rôle dans l'affection qui l'occupe, à l'hypernutrition du sympathique cervical en faisant une certaine part aux cornes antérieures de la moelle et peut-être au cerveau.

CONCLUSIONS

I. — L'hypertrophie du membre inférieur avec nœvus et varices constitue une affection congénitale ainsi que tous les auteurs l'ont établi sans conteste (Trélat et Monod, Masmejean, Leblanc, Duplay, Klippel et Trenaunay.

II. — Notre observation est intéressante par l'hypertrophie des deux doigts de la main droite, et des deux orteils du pied droit. Il s'agit là d'une forme alterne fort rare, puisque Leblanc n'en a pu réunir que quatre cas En outre, nous relevons ce fait que le nœvus est localisé au bras et à l'avant-bras tandis que l'hypertrophie ne frappe que deux doigts, les deux du reste en union nerveuse avec le nœvus.

III. — Il n'y a pas dans notre cas parallélisme absolu entre le nœvus et l'ostéo-hypertrophie. Le membre inférieur gauche présente à leur maximum le nœvus et l'ostéo-hypertrophie, au membre supérieur droit, nœvus et ostéo hypertrophie, ont la même topographie, par contre, au membre supérieur gauche et au membre supérieur droit le nœvus ne s'accompagne d'aucune hypertrophie osseuse symétrique.

IV. — Au point de vue de la pathogénie sans vouloir affirmer le type radiculaire du nœvus nous disons seule-

ment que l'hypertrophie congénitale avec nœvus et varices est produite par des troubles nerveux trophiques.

Ces troubles trophiques tiennent tous les autres troubles sous leur dépendance.

Aussi repoussons-nous le nom de « nœvus variqueux ostéo-hypertrophique » donné à ce syndrome par Klippel et Trenaunay.

Nous préférons la dénomination un peu vague de Trelat et Monod ; « hypertrophie partielle du corps ». Et pour donner au nœvus dans le cortège symptomatique la place qui lui revient, nous dirons « hypertrophie partielle du corps avec nœvus ».

Vu : le Président de thèse,
RAYMOND

Vu : le Doyen,
BROUARDEL

Vu et permis d'imprimer :
Le Vice-Recteur de l'Académie de Paris
GRÉARD

INDEX BIBLIOGRAPHIQUE

Adams (John). — Singular case of hypertrophy of the right lower extremity with superficial cutaneus nœvus of the same side (The Lancet August, 1858, p. 140).

Albert. — Medical Presse, 1872, n° 1.

Allinghem. — Société médicale de Londres. Novembre 1886 et Sem. Med. 1886, p. 501.

Artheim. — Société médicale internationale de Berlin. 18 décembre 1895 (Semaine médicale 1895, p. 549).

Arnheim et Virchow. — Fall von angebornen halbseitigen gypertrophie (Berlin Klinisch. Woch., p. 1123. 20 décembre 1897).

Barwell. — Hypertrophy of the lower parts of the face (Transactions of the clinical Society. Vol. 8, London 1875).

— Case of unilatéral hypertrophy of the head and face, uvoging the bones and saft parts (Transactions of the pathologie Soc. of London, vol. 32. London 1881.

Beck. — Medicinische annalen von Puchelt, Chelius und Nœgele 1836. Tome II, n° 1.

Bœhm. — Inaug. dissert. Giessen 1856.

Brissaud. — Zona du tronc et sa topographie. Bulletin médical n° 3, 1896.

— Métamerie spinale (Bulletin médical n° 8, 1896).

— Zona des membres (Presse médicale n° 4, 1896).

Broca. — Inégalité congénitale des deux parties du corps. Singulières conséquences physiologiques. Journ. physiol. Brown-Sequard, t. II, 1859, p. 70.

Bull. — Soc. med. London, 20 décembre 1886.

Busch. — Beitrage zur Kenntnin der augeborenen hypertrophie der extremitœtus (Laugenbecks Archiv. 1866, t. VII, p. 174).

Burow. — Deutsche Klinick, 1865.

Chassaignac. — Bulletin Soc. chirurgie, tome VIII, p. 452 et tome X, p. 52 et 103.

Comby. — Archives de médecine des enfants, tome II, n° 5, p. 271. Mai 1899.

Curling. — Case of remarquabl hypertrophy of the finger in a girl. med. and chirurg. transact., vol. XXVIII, 1845.

Devousges. — Prédominance de développement du côté droit sur le côté gauche; développement hypertrophique des trois premiers doigts de la main et du pied droit. Bull. Société anatomie 1856. 2e série, tome I.

Dubrueil. — Hypertrophie du pied droit. Gazette hebdomadaire des sciences médicales de Montpellier, 1882, p. 593 et 1886, p. 194.

Duplouy. — Hypertrophie congénitale du pied à forme lipomateuse. Bull. Société chirurgie, 1886, p. 343.

Duzéa. — Sur quelques troubles de développement du squelette dus à des angiomes superficiels. Thèse de Lyon, 1886.

Ewald. — Wirchow's archiv LVI.

Foucher. — Hypertrophie congénitale du membre thoracique gauche et peut-être du membre abdominal du même côté ; développement anormal de l'index et du médius de la main gauche. Bull. Société anatom., 1850, p. 108.

Friedberg. — Développement congénital du muscle droit. Elephantiasis les arabes congénital du bras gauche. Dilatation veineuse cutanée. Wirchosis archiv. 1867. Tome XL, p. 353.

Friedreich. — Hypertrophie congénitale et unilatérale de la tête. Archiv. für pathol. anat. tome XXVIII, p. 474, 1863.

Gasne et Guillain. — Iconographie de la Salpêtrière 1900, p. 169. Angiomes segmentaires.

Gaucher. — Maladies de la peau, page 132. Tome II.

Geoffroy Saint-Hilaire. — Histoire générale et particulière des anomalies de l'organisme chez l'homme, tome I, p. 261.

Gruber. — Wirchow's Archiv., LVI.

Guersant. — Gazette des Hôpitaux, 1857.

Hankel. — Ein Fall von einseitiger Gesichtshypertrophie. Berl. klin. Woch., septembre 1884, p. 560.

Hayem. — Revue des sciences médicales.

— Tome 52, année 1898.

— Tome 44, année 1894.

— Tome 42, année 1893.

Hermanidès. — N. C., 1900, page 912.

Kalischer. — Société Psychiatrie et Neurologie. Berlin, 13 novembre 1899.

Klippel et Trenaunay. — Archives générales de médecine, juin 1900. Journal des Praticiens, février 1900.

Kopal. — N. C., 1896, page 84.

Küss et Jouon. — Revue d'orthopédie, 1899, p. 444.

Langlet. — Hypertrophie congénitale de la moitié droite du corps. Union médicale et scientifique du Nord-Est. Reims, septembre 1882.

Leblanc. — Thèse de Paris 96-97. Contribution à l'étude de l'hypertrophie congénitale unilatérale partielle ou complète.

Le Dentu et Delbet. — Traité de chirurgie. Tome I, article angiom.

Mayet. — Gazette médicale de Lyon, 1er mars 1868.

Masmyean. — Thèse de Montpellier 1888. Des hypertrophies latérales du corps partielles ou totales.

Massonnaud. — Thèse de Paris, 1874.

Ollier. — Inégalité congénitale des deux moitiés du corps ; hypertrophie considérable du côté droit. Gazette médicale de Lyon, 1862, juillet, p. 309.

Passauer. — Angeborem hyperplasie der liknen gesichtshalfte. Wirchow's archiv., 1866, tome XXVII, page 410.

Pollosson. — Anomalies de développement et tumeur. Lyon médical 1884, tome XLVI, p. 588 et tome XLVII, p. 14.

Redard. — De l'hypertrophie congénitale partielle, archives de médecine, 1890.

Sabrazès et Cabannes. — Hémihypertrophie faciale. Iconographie de la Salpêtrière. Année 1898.

Trélat et Monod. — De l'hypertrophie unilatérale partielle ou totale. Archives générales de médecine, 1869.

Waitz. — In thèse Widal. Lyon 97-98, page 23.

Wittelshofer. — Uber angeborenen Resenwuchs der oberen und unteren Extremitäten. Arckiv. für clin. chir. Bd. 21. Berlin 1879.

L. BOYER, Imp. de la Faculté de médecine. 15, rue Racine. Paris.